

6.15 口腔技能真题

第一站：洗手戴手套（使用洗手液真实操作）；

第二站：橡皮障，全冠预备，开髓术；

第三站急救：人工呼吸和胸外按压同时考察，吸氧术是氧气瓶；

第六站：bass 刷牙

第四站：可摘局部义齿压痛

第五站：妊娠期龈炎、深龋

第一站：颞下颌关节检查、牙髓活力测试

第二站：印模制取、下牙槽神经麻醉、二类洞

第三站：胸外按压

第四站：男，四十岁，左下后牙剧烈疼痛一天

第五站：全口缺失修复后腭侧红肿疼痛，检查见菌丝孢子

第六站：牙线

第二站：二类洞、橡皮障、脓肿切开

第四站：阿弗他溃疡

第五站：深龋、智齿冠周炎

第四站：57岁，牙龈肥大一年

第五站：三叉神经痛

第五站：女，右下4远中深龋，右下7残根，右下6缺失

第一站：洗手（假洗，郑大一附院及新乡考点）

第二站：嵌体及二类洞（离体牙，手持操作）；开髓（树脂牙，头模内操作）

第三站：人工呼吸，胸外按压（分开考察，没有指示灯）

第二站：包扎有志愿者；洁治是头模内操作

第三站：胸外按压，人工呼吸分开考察

第六站：牙线，刷牙需结合口述及操作

第一站：下颌下腺检查

第二站：嵌体预备、上牙槽神经阻滞麻醉、橡皮障隔离术

第三站：胸外按压术

第四站：牙龈出血

第五站：中龋、牙体缺损

石家庄：离体牙上交

第一站：洗手是(假洗)一边说边做

第二站：全冠-车针是 13、11、没有 22，头模内操作，操作时间 9 分钟(有的全磨、有的只备一半)

开髓：树脂牙、离体牙都有(头模)

二类洞：离体牙(手持)

窝沟封闭：离体牙

麻醉：模型上操作说进针点为，边做边说，站着打
包扎(后方)假人

橡皮障：头模

洁治：指定牙位

脓肿切开：比划一下边说边做

缝合(只有酒精、棉球，其他也要口述说出来)

第三站：吸氧记录给氧记录，没有氧气，氧气瓶不好连接，考官说不用非得拧好，
吸氧术没笔(自己拿笔)

量血压给假人量，报值自己随便报。给真人量(是考官)如实报数

胸外按压和人工呼吸有一起考也有分开考

海南医科大学实训基地

第一站：特殊检查是牙髓活力测试(仅热测)

第二站：下 6 备牙，上 4 拔牙

第三站：吸氧

第四站：可摘局部义齿初戴后基牙疼痛 2 天

第五站：患者女 49 岁

主诉：口腔溃疡反复发作 6 年，每次一到两个溃疡点，绿豆大小，每隔 1-2 个月
复发一次，刷牙出血，下前牙感觉牙体伸长，口腔检查：下前牙牙结石++，牙龈
及龈乳头红肿，牙周探诊深度 4mm

第六站：刷牙(边说边做)

第四站：下前牙松动 5 个月

第五站：舌下腺的囊肿深龋

郑大一附院：

第一站：消毒就一个碘伏。假消毒笔画一下就行。

第二站：二类洞是离体牙，手持；嵌体：树脂牙，手持；下颌中切牙的拔除术；根管牙仿真头颅里，不是透明的，全是白；

第三站：中心供氧的

第四站：三叉神经痛。

周口考场：

第一站：洗手是真洗；牙髓活力测试是冷测，热测，自选，假装的；Cpi 新表，指定牙位

第二站：磨牙：口内，不出水，没有三用枪头；开髓用备牙模型，二类洞，离体牙：手持操作

印模，引导员取

第三站：量血压给引导员、氧气瓶

第五站：口腔异味，后牙肿痛三天，牙周脓肿

襄阳：

第一站：假洗手，冷测，

第二站：拔牙、麻醉、全冠：头模；橡皮樟；印模：口内取；开髓：上6头模内

第三站：吸氧氧气瓶没氧；人工呼吸能吹起来，不带灯；测血压真测

第五站：女13，左上5，根尖诱导

武汉

第二站：全冠，二类洞，拔牙

第四站：男性18岁，前牙松动一周

第五站：前牙牙龈肿胀

第一站：颞下颌关节检查

第二站：备牙和二类洞

第三站：吸氧

第四站：女11岁左下颌面部肿块

第五站：中龋

第六站：刷牙

第二站：拔牙、开髓

第三站：胸外按压

第五站：女性牙龈出血。

第二站：备牙：询问聚合角度和肩台宽度

第三站：吸氧术：轻中重患者吸氧量

第四站：左下颌区渐近性肿胀 3 个月

第五站：右下 4 近中邻面深龋，右下 7 残根二度松动，右下六缺失

第五站：下 7 拔牙后 3 天剧烈疼痛，伴牙槽窝空虚，有轻度异味。右下 678 缺失，左下 6 缺失，右下 8 牙龈红肿，右下 4 残根，不松动，叩痛(-)，左下 5md 龋坏，颊侧倒凹 4mm，舌侧倒凹大，冷测正常，全口牙龈红肿出血，附着丧失，牙周袋 4-6mm

第二站：全冠，二类洞，开髓

第三站：人工呼吸

第四站：牙体缺失，溃疡，修复。后牙松动，三叉神经痛。

黏膜，牙龈红肿，牙松动，窝沟封闭

第五站：1、女 28 岁牙龈出血，癌性溃疡，手足口病；

2、慢性牙周炎，主诉左上出血

第四站：左下颌下区肿痛 3 天

第五站：左上 4 咬硬物辟裂 5 天，三周前外院 RCT，舌侧断端位于龈下 1.5mm

吸烟 10 年，一天 20 支，左下 67 之间有一白色斑块，用力不能擦去

第四站：女 38 岁，左下后牙咬合痛 3 天

第四站：下前牙牙龈反复起脓包 3 年

第五站：28 岁女性刷牙出血 3 个月。否认其他病史，否认妊娠，全口牙软垢，牙结石+~++，前牙探针深度 3-6mm，后牙 2-4mm，下前牙舌侧牙龈萎缩，牙槽骨吸收不到牙根 1/3，舌侧腹白色病变，不可搓掉，质软，无痛

第五站：牙龈出血一周，主诉：左上后牙痛三天，口内白色斑块，唇侧黏膜白色斑块可拭去，检查有菌丝孢子，右上 5DM 龋深，其余记不得了 问主诉和鉴别诊断以及治疗方案 没有非主诉

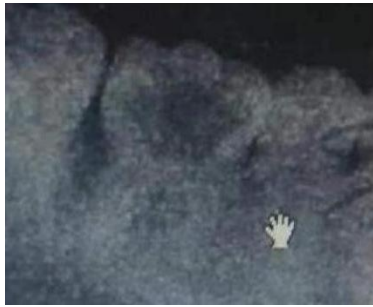第五站：150 题原题

主诉：右下颌后牙咬合痛 3 个月。

现病史：1 年来右下后牙有洞，食物嵌塞，因反复剔牙使牙冠不断崩损，洞越来越大。近 3 个月来出现咬合痛并有出血，不敢咀嚼，对冷刺激敏感，无明显自发痛，无肿胀。既往史：否认药物过敏史

检查：左下 6 残冠，髓腔内大块红色肉芽组织，洞内探诊出血多，探入深部疼痛，

探及硬组织，叩痛(一)，不松动，牙周探诊 2-3mm，龈缘轻度红肿，X 线如图。
右侧上颌后牙牙石(++)



1. 主诉疾病的诊断、诊断依据和鉴别诊断
2. 非主诉疾病的诊断和诊断依据
3. 主诉疾病的治疗原则
4. 全口其它疾病的治疗设计

解析

标准答案：

主诉疾病诊断：左下 6 慢性牙髓炎或慢性增生性牙髓炎

非主诉疾病诊断：慢性龈炎

主诉疾病的诊断依据：

1. 1 年来右下后牙食物嵌塞近 3 个月来出现咬合痛并有出血，不敢咀嚼，对冷刺激敏感
2. 左下 6 残冠，髓腔内大块红色肉芽组织，洞内探诊出血多，探入深部疼痛。
- 3 线显示髓室底完整，根尖周未见明显异常

主诉疾病的鉴别诊断：

1. 牙龈息肉：蒂部起自牙龈。

牙周膜息肉，息内需部起自髓室底下方的牙周组织，X 线显示根分叉骨密度减低，

非主诉疾病的诊断依据：

- 1 龈炎红肿，探诊深度 2-3mm。
2. 右侧上颌后牙牙石(++)
- 3X 线显示无牙槽骨吸收。

主诉疾病的治疗原则：

1. 左下 6 根管治疗术
2. 左下 6 桩核冠修复

全口其它疾病的治疗设计

1. 全口洁治。 2. 卫生宣教

第五站：男 38 岁。主诉后牙缺失，要求修复

现病史：多年前拔出左下后牙一直未修复，患者拔除 18-28-48 及 37；38 近中倾斜角度 $>30^\circ$ ，15Do 深龋近髓腔，探针无反应，冷热测试无反应

问主诉诊断是什么

非主诉诊断是什么

主诉诊断治疗是什么？如设计活动牙卡环怎么设计，其余牙齿问题怎么治疗

第一站：下颌下检查

第二站：离体磨牙二类洞，36 拔牙

第三站：胸外按压

第四站：牙松动

第五站：干槽症，继发龋

第六站：刷牙

第五站：智齿冠周炎，牙龈炎

第四站：右下颈部有一包块

第五站：右下后牙疼痛数天

检查见右下 4 合面邻面龋洞深，牙髓活力正常，根尖叩诊阴性，右下 6 缺失，右下 7 残根，断面平齐龈面，有黑色腐质，二度松动，叩诊(-)。

1. 主诊断及依据和鉴别，治疗
2. 非主诊断及依据，修复设计

第五站 小黑屋原题

女，55 岁。

主诉:全口牙缺失 3 个月，要求义齿修复。

现病史:上、下颌缺牙，戴用可摘局部义齿 6 年。3 个月前拔除全部松动余留牙。发现舌背发白，无明显症状。

既往史:否认全身系统性疾病。否认皮肤病史。否认药物过敏史。

检查:上下颌 8--8 缺失，上下颌剩余牙槽嵴较丰满，黏膜正常。上下颌弓位置关系正常。舌背部视诊见舌乳头萎缩，舌背部珠光白色网纹，未见充血糜烂

1. 主诉疾病的诊断
- 2 非主诉疾病的诊断和诊断依据
3. 主诉疾病的治疗设计
4. 利用（牙合）托确定无牙颌位关系时，（牙合）托上应记录的内容
5. 全口其他疾病的治疗设计

主诉疾病的诊断:上、下牙列缺失；非主诉疾病:口腔扁平苔藓

非主诉疾病的诊断依据:图示临床表现:舌乳头萎缩，舌背部珠光白色网纹，未见充血糜烂。

主诉疾病的治疗设计:全口义齿修复。利用（牙合）托确定无牙颌颌位关系时，（牙合）托上应记录的内容

1 垂直距离；2 正中关系；3 丰满度；4（牙合）平面；5 中线；6 口角线；7 唇高线、唇低线

全口其他疾病的治疗设计

1 生活指导，忌食刺激性食物。2 有症状时首先选择局部药物治疗。3 定期复查。

第四站：口腔异味三个月

第五站：原题

女，45岁

主诉：左侧后牙自发痛、放射痛3天

现病史：左侧后牙3天来出现自发性、阵发性疼痛，晚上加重，影响睡眠，伴有患侧颞部疼痛，昨晚出现跳痛，无肿胀。左侧上颌后牙长期食物嵌塞，隐痛不适，遇冷热敏感，刷牙时疼痛。1周前去医院求治，“杀神经治疗”一颗左下后牙，原症状未见好转。

既往史：否认药物过敏史。

检查：左上6D边缘呈墨浸状，远中颈部龋洞，探疼，冷侧迟钝，热测激发痛，持续较长时间，叩痛(±)，不松动。左下5远中钩探针，冷侧正常，叩诊(-)，牙龈无异常。左下6残冠，白色暂封物，叩诊(-)，不松动，牙龈充血，近中牙周袋深4mm。余牙轻度红肿，PD4-6mm，X线如下图。



1. 主诉疾病的诊断、诊断依据和鉴别诊断

2. 非主诉疾病的诊断

3. 主诉疾病的治疗原则

4. 全口其它疾病的治疗设计

解析

诊断：主诉疾病诊断：1. 左上6慢性牙髓炎急性发作

非主诉疾病诊断：1. 左下6牙体缺损；2. 左下5深龋；3. 慢性牙周炎

主诉疾病的诊断依据：

1. 左上后牙阵发痛、夜间痛，感患侧颞部疼痛病史1周。

2. 左上6冷侧迟钝，热测激发痛，持续较长时间，叩痛(±)。

3. X线左上6龋深及髓，根尖周未见明显异常。

主诉疾病的鉴别诊断：

1. 三叉神经痛：无病原牙，疼痛有扳机点，牙髓活力测试正常

2. 深龋：温度测试正常，无自发痛，叩诊(-)。

主诉疾病的治疗原则：

1. 左上6根管治疗术

2. 左上6桩核冠修复

全口其它疾病的治疗设计

1. 牙周基础治疗，口腔卫生宣教

2. 左下5复合树脂粘接修复

3. 左下6桩核冠修复

第一站特殊检查是冷测（小冰棒

第二站：开髓，窝沟封闭，绷带
第三站：吸氧（面罩）就鼻导管和面罩两个
第四站：是口腔异味
第五站：慢性牙髓炎急性发作，非主诉有 5 个
第六站：牙线

第五站：15 岁女孩，冠折漏髓，探针深度 2-3 毫米，牙龈红肿。未探及牙骨介。

第一站：探诊，指定牙位
第二站：橡皮章；二类洞指定牙位口外树脂牙操作；洁治术：右下六。
第三站：胸外按压，一组。
第四站：双侧后牙松动，咀嚼无力，
第五站：全口修复。
第六站：牙线

第二站：拔牙（上下 1）

第五站：6 岁小孩，进食疼痛 2 周，夜间疼痛、深龋洞探痛，10 天前生病，近 2 天口腔粘膜白色斑块，菌丝孢子

第四站：原题

女，42 岁 主诉：烤瓷冠修复上前牙遇冷热痛 2 周。

要求考生回答：作为口腔医师，请根据患者基本情况及主诉回答以下回答

(1) 询问患者现病史及相关的內容。

(2) 口述考虑的可能疾病。

标准答案如下：

(1) 询问患者现病史及相关的內容(多问的不加分，少问了不给分)

1. 疼痛与修复的时间关系？
2. 刺激去除后疼痛是否持续及持续的时间？
3. 疼痛是否可以定位？
4. 有无自发痛史

2) 应考虑的可能疾病（多回答的不加分，少了分）

1. 牙本质过敏症
2. 继发龋
3. 可复性牙髓炎
4. 慢性牙髓炎

2024.6.16

第一站：咬合检查。
第二站：开髓，绷带，橡皮障。
第三站：吸氧。
第四站：左侧下颌下区肿痛三天。
第五站：深龋，根尖周炎，牙周炎。
第六站：牙线。

第一站：一般检查+cpi 检查
第二站： 嵌体+缝合
第三站：血压+吸氧
第四站：牙龈出血
第五站：全口牙列缺失+义齿性口炎
第六站：刷牙

第五站：男，58岁，左侧下颌拔牙术后3天剧烈疼痛，口服消炎药无效，有高血压病史服用药物后血压维持130/80mmhg，口内见，无张口受限，无黏膜红肿，右下678缺失，牙槽脊丰满，左下6缺失，黏膜无异常，左下8低位阻生，黏膜稍红肿不适，左下7拔牙窝空虚，内可见骨面，稍有异味，左下4残根如图叩痛(+-)，温度测试无反应。右下5MD龋坏如图，温度测试正常，叩痛(-)，下颌前牙切端舌侧距离口底黏膜转折处4mm，双侧下颌5颊侧倒凹大。全口牙周袋探诊深度4-5mm，牙龈红肿。

主诉疾病诊断，鉴别，诊断依据；非主诉疾病诊断；疾病的治疗；
下颌活动牙修复选择的大连接体适宜的是
双侧下颌5的卡环选择

第五站：原题

男，40岁。

主诉：2上前牙烤瓷冠修复2年，伴牙龈红肿。

现病史：2年前2上前牙坏缺损，充填治疗后颜色不美观，进行烤瓷冠修复。修复后牙龈红肿，刷牙出血，龈缘灰暗，无自发痛史。

既往史：否认全身系统性疾病及传染病史，否认药物过敏史。

个人史：吸烟30年，30支/天

家族史：无特殊记载。

检查：左上、右上1烤瓷冠修复，不松动，叩诊(-)，不松动，龈缘红肿，探诊出血及釉牙骨质界，修复体边缘有缝隙，卡探针。左上1冠短，烤瓷冠唇侧边缘位于龈缘上5牙根色黑。左上1唇侧龈缘低于右上1唇侧龈缘2mm。左上、右上1根充完善，根长及骨高度无异常，根尖周未见异常。左下67舌侧牙龈可见

一白色斑块，不能拭去，界限清表面粗糙，。余黏膜未见异常。

1. 主诉疾病的诊断和诊断依据
2. 非主诉疾病的诊断和诊断依据
3. 主诉疾病的治疗
4. 全口其它疾病的治疗设计

解析

标准答案：

主诉疾病诊断：

1. 左上 1、右上 1 牙体缺损
2. 慢性龈炎

主诉疾病的诊断依据

1. 病史。2. 检查：左上、右上 1 烤瓷冠修复，修复体边缘有缝隙，卡探针，龈缘红肿，出血，无附着丧失。

非主诉疾病诊断：左下 67 舌侧牙龈白斑

非主诉疾病诊断依据：1. 吸烟史。 2. 左下 67 舌侧牙龈可见一白色斑块，不能拭去，界限清楚，表面粗糙。无刺激因素。

主诉疾病的治疗原则

1. 拆除左、右上 1 烤瓷冠，暂时冠修复，保证暂时冠边缘密合。
2. 牙周治疗：洁治
3. 左上 1 冠延长术

全口其它疾病的治疗设计

1. 口腔卫生宣教，建议患者戒烟
2. 活检明确诊断。
3. 定期复查。

第四站：左下颌区渐近性肿胀 3 个月

第四站：某女，50 岁，自觉口干半年

考试内容：口述病史采集要点，提出疾病可能诊断

病史采集

(一) 口干症状的严重程度、患病时间；是持续性口干还是发作性口干；有无腮腺或其他唾液腺的肿大或疼痛；有无反复发作病史

(二) 往史有无头颈部恶性肿瘤放疗史、长时间使用抗生素或免疫抑制剂史，有无眼干及泪腺肿大、糖尿病和尿崩症等内分泌疾病、念珠菌感染、AIDS 病史

二、诊断

- (1) 舍格伦综合征
- (2) 涎腺炎症
- (3) 涎腺导管结石、狭窄等
- (4) 涎腺先天发育不良
- (5) 涎腺放射线照射
- (6) 中枢神经系统异常

第二站：橡皮障（夹子有颜色，没有型号）；嵌体：手持；上牙槽后神经阻滞麻醉（头颅模型）

第三站：胸外按压

第四站：男 50 岁进食刷牙出血

第五站：，主诉左上前牙有洞；检查 21：X 片近中邻面低密度牙本质浅层，11 根管治疗完善，远中部分缺损

第五站：女，28 岁，牙龈出血，舌侧缘白色病损，不能擦去（考生对于图片描述：长椭圆形病损，厚薄不均匀，有几道暗纹）

第四站：：男，19 岁，硬腭溃疡 5 天

第五站：：右下后牙进食痛。检查是：右下六残冠，见息肉，探诊出血，深部探痛冷测敏感，叩诊阴性，根分叉完好，根尖无病变

第五站：原题

女，30 岁。主诉：左颌后区肿痛 3 个月

现病史：3 个月来无明显诱因出现左颌后区反复肿胀、未予重视。近 1 个月来左下后牙出现进食痛

既往史：否认药物过敏史

家族史：无特殊

检查：体温 37.0° C，张口度三指，左颌后区皮肤充血、肿胀，轻触痛。左下颌支区穿刺见黄白色脓液，并有豆渣样物。左下 67 牙冠完整，冷测 6 敏感，7 无反应，叩痛 (+)，6 近中牙周袋深 5mm，左下 7 近中牙周袋深及根尖部，松动 I 度。全口牙石 (+)。余未见异常。X 线片见下图

实验室检查：血常规 WBC:11.5x10⁹ /L，中性粒细胞 80%

病例分析：

1. 主诉疾病的诊断、诊断依据和鉴别诊断
2. 非主诉疾病的诊断和诊断依据
3. 主诉疾病的治疗设计
4. 全口其他疾病的治疗设计

第四站：烤瓷牙粘接后三天出现剧烈疼痛，分析原因和可病症

第五站：右边不能咀嚼三个月，经检查：右下六大面积龋坏，还伴有牙壁脱落，探针探及髓腔软组织大量出血神探入疼痛冷水刺激痛，全口牙石 (++) 长期牙龈出血：PD2-3mm，探症未探及釉牙骨质界，右下 8 未萌出，上方牙龈糜烂，探及出血疼痛

分析主述病症和非主述病症及鉴别诊断和后期治疗方案

第五站：原题

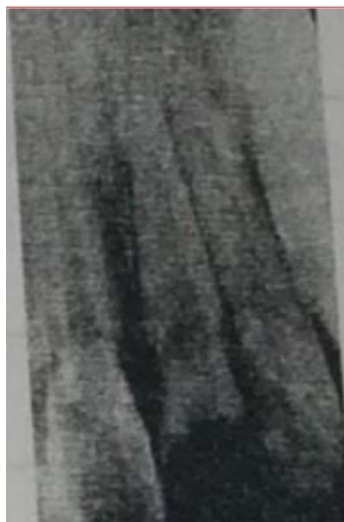主诉：前牙外伤 6 小时。

现病史：6 小时前摔倒，牙折断出血，当时无头痛，恶心和呕吐等症状，现吸气时牙疼痛，不能咬物。

既往史：否认药物过敏史。

家族史：无特殊。

检查：左上 1 牙冠折断 2/3，牙髓暴露，舌侧断缘齐龈，叩痛（+），不松动，牙龈缘渗血，左上 2，右上 1 叩痛（—），不松动，上，下前牙牙龈红，探出血，PD2mm~3mm，未探及釉牙骨质界，全口牙软垢，余未见异常。X 线片见下图



病例分析

1. 主诉疾病的诊断，诊断依据和鉴别诊断、
2. 非主诉疾病的诊断和诊断依据。
3. 主诉疾病的治疗。
4. 全口其他疾病的治疗设计。

解析

诊断：

主诉疾病：(1)左上 1 冠折露髓（复杂冠折）。

(2)左上 1 牙龈轻度挫伤

非主诉疾病：慢性龈炎

主诉疾病的诊断依据

- 1) 6 小时前摔倒，牙折断出血，吸气时牙疼痛。
- 2) 左上 1 牙冠折断 2/3，牙髓暴露，舌侧断缘齐龈，
- 3) 龈缘渗血，叩痛（+），不松动。
- 4) X 线片见左上 1 牙冠折断，髓腔暴露，无根折线，根尖部已发育完成。

主诉疾病的诊断依据：

根折：X 线片可见根折线。临床可见牙松动，叩痛。

非主诉疾病的诊断依据

1. 上，下前牙牙龈红，探出血，全口牙多软垢，无附着丧失。
2. X 线片示：牙槽骨无吸收。

主诉疾病的治疗：

1. 左上 1 根管治疗。
2. 左上 1 桩核冠修复。

全口其他疾病的治疗设计：

1. 全口洁治。
2. 口腔卫生宣教。

第五站：右上 2 两年前桩核冠修复，现松动，可复位，边缘密合。非主诉右上 3 远中龋坏，冷测反应迟钝痛，叩（±）。有 x 片

第五站：主：女，颊粘膜区溃疡一年，喝中药未好，近两个月出现疼痛
查：磨牙区 3*3 溃疡，边缘不规则，有压痛。

1. 诊断 2. 依据 3. 鉴别 4. 治疗

第五站：原题

女，4 岁。主诉：右下后牙进食疼痛 3 天，口内白膜 1 天。

现病史：近 3 天右下后牙进食疼痛，口服抗生素 3 天，1 天前发现口内出现小白点，后逐渐变大成斑块状。既往史：平时体质较弱，否认全身系统性疾病及传染病史，否认药家族史：无特殊记载。

检查：右下 D 咬合面深龋洞，探疼，叩痛(-)，不松动，腐质未去净露髓，X 线见深及髓，根分叉骨质疏松，右下 E：MO、C：D 龋中等，腐质去净达牙本质浅层，余牙未见异常。口腔黏膜广泛充血，颊粘膜白色假膜用力可擦去。

实验室检查：涂片可查到菌丝和孢子

1. 主诉疾病的诊断、诊断依据和鉴别诊

, 2. 非主诉疾病的诊断诊断依据,

, 3. 主诉疾病的治疗原则,

4. 全口其它疾病的治疗设

解析，标准答案：

诊断：

1. 右下 D 慢性性牙髓炎 2. 急性假膜型念珠菌口炎或鹅口疮 (答念珠菌口炎得 1 分)

非主诉疾病诊断：右下 EMO、CD 中龋，

主诉疾病的诊断依据：1. 左上 2 慢性性牙髓炎急性发作，

(1) 病史：进食疼痛。

(2) 临床检查：龋洞，探痛，腐质未去净露髓。

(3) X 线检查龋深及髓，根分叉骨质疏松。

2. 急性假膜型念珠菌口炎或鹅口疮，

(1) 服用抗生素史，口腔黏膜广泛充血，颊粘膜白色假膜用力可擦去。

(2) 涂片可见菌丝和孢子。

主诉疾病的鉴别诊断：1. 左上 2 慢性性牙髓炎急性发作，

(1) 深龋：无自发痛，临床检查龋洞深，腐质去净未露髓。 ，

(2) 慢性根尖周炎：咬合痛，自发痛，叩痛，可有松动牙或有瘻管。X 线检查根尖有低密度影。急性假膜型念珠菌口炎或鹅口疮，球菌性口炎(膜性口炎)：黏膜充血水肿明显，见成片灰黄色假膜，表面致密，擦去假膜，见溢血的糜烂面。区域淋巴结肿大压痛，可伴有发热等全身症状。

非主诉疾病的诊断依据：右下 EMO、CD 龋中等，腐质去净达牙本质

主诉疾病的治疗原则：

1. 右下 D 根管治疗术。2. 2-4%碳酸氢钠溶液漱口。3. 抗真菌药物局部应用

4. 全口其它疾病的治疗设计，右下 E、D 充填治疗

第五站：原题

患者，男，36岁。主诉：右上后牙龈肿痛5天现病史：牙周洁治后右上后牙肿痛5天，伴牙浮起感。右下后牙龋病，2周前完成根管治疗。既往史：否认全身系统性疾病及其他传染病、遗传病史，否认药物过敏史。家族史：无特殊。检查：右上6腭侧牙龈肿胀，腭侧中央探诊深度9mm，余位点探诊深度3mm~5mm，探诊出血，探及釉牙骨质界。牙髓活力测验同对照牙7MD6D0维护治疗白色暂封物，剩余牙体组织壁薄，叩痛(-)，不松动，余牙探及釉牙骨质界。全口探及龈下牙石。

第四站：男 36岁 左下后牙肿痛3天

第五站：女，30岁。主诉：右上后牙有洞2周，现病史：右上后牙无自发痛，未做过治疗，左下后牙三年前烤瓷冠修复，半年前崩瓷，食物嵌塞，检查：15MO龋深，探质软，冷水入洞一过性头疼，冷测同对照牙，36颌面见图片，临床高度正常，叩痛-，X线片显示：15MO暗影未见穿髓影像，36牙冠高密度影像，根尖未见异常

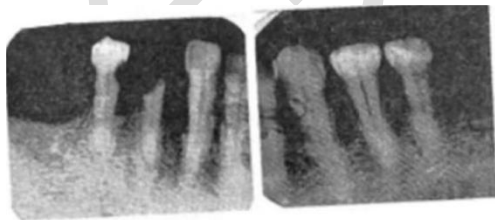
第五站：原题

男，65岁。主诉：左下后牙拔除后剧烈疼痛3天

现病史：因“左下后牙残冠”，5天前予以拔除。术后无不适，3天前出现拔牙创剧痛，呈持续性，向左下颌区放散，口服止痛药物效果不佳。2年前曾分别拔除双下后牙残冠及残根。

既往史：5年前患高血压后一直服“络活喜”至今，血压维持在130/85mmHg左右。否认其他系统性疾病史。否认药物过敏史。家族史：无特殊。

检查：面部不肿，无张口受限。左下7拔除后，拔牙窝空虚骨面暴露，有轻度异味。左下8垂直低位阻生，牙龈稍红肿。右下876左下6缺失，剩余牙槽嵴丰满、平整。右下4残根，根管口暴露，探无感觉，不松动，叩痛(一)。右下5颈部龋，近中龋洞探诊敏感，不松动，冷测正常，叩痛(-)。下颌余留牙舌侧龈缘距口底黏膜反折处4mm，双侧下5颊侧组织倒凹明显。全口牙牙周探诊深度4~6mm，探诊后出血。X线片见下图。



病例分析

1. 主诉疾病的诊断、诊断依据和鉴别诊断
2. 非主诉疾病的诊断
3. 疾病的治疗原则
4. 修复治疗的设计：
 - (1) 下可摘局部义齿大连接体选择
 - (2) 下颌5卡环设计

第四站：左下后牙带完全瓷冠疼痛 3 天

第五站：右侧颊黏膜有一个 3×3cm 的溃疡，非主诉，左侧有 1×1cm 淋巴结

6.17 口腔技能真题

第五站：39 岁，男。右下后牙疼痛 3 天，左下 5 颌面中央牙本质暴露，牙龈脓肿破溃，X 片可见根尖透射，无骨白线，左下 8 近中倾斜，龈瓣溃疡，探诊出血，全口牙石 (+)，探诊深度 2-3，未探及釉牙骨质界。

第四站：牙龈肥大五年，男性，28 岁。

第五站：主诉：左下后牙冷热刺激痛。检查左下 7 充填体不密合，56 根充后充填体不密合。X 线无异常

第四站：女，29 岁，口腔黏膜溃疡 3 天

第五站：男，53 岁，右面部肿痛 3 天，右下 8 低位，远中牙龈红肿，触痛，见少许脓性分泌物，右下 7D，探痛，温测敏感

第五站：18 岁，男。主诉刷牙出血。牙龈探诊出血，无附着丧失，大量牙石，左上 5 舌尖外伤摔断至龈下 5mm，根短，左上 5 舌侧牙龈红肿探诊出血，完善 RCT。

6.18 口腔技能真题

第四站：烤瓷冠修复一年，牙冷热刺激痛。

第五站：50D 深龋洞，牙髓无反应，右上 7 残根，左下 8 远中深牙周袋，牙周溢脓。

第四站：双侧后牙松动，伴咀嚼无力 7 年

6.19 口腔技能真题

第五站：主诉牙龈退缩下颌的牙体缺损。右下后牙嵌塞六个月，八年前烤瓷桥修复，右下六缺失，五七临床牙冠长，牙龈退缩，底部缝隙 1-1.5 毫米，左上六银贡合金充填，有缝隙，冷水一过性敏感，冷热刺激，去除后恢复，左上五，边脊有黑色，x 片显示左上六阴影至牙本质深层，左上五阴影至牙本质浅层

第五站：原题
女，13 岁。

主诉：左上前牙自发痛 3 天，口内白膜 1 天。

现病史：左上前牙冷热刺激疼痛半年，近 3 天出现自发性疼痛，夜间痛。口服消炎药疼痛无明显缓解。1 日口内出现白膜。

既往史：平时体质较弱，否认全身系统性疾病及传染病史，否认药物过敏史。

家族史：无特殊记载。

检查：左上 2 近中龋深，探疼，叩痛(-)，不松动，冷侧疼痛持续，牙龈未见异常。双侧上颌中切牙龋深，探疼不明显，叩痛(-)，不松动，冷侧正常，牙龈未见异常。X 线如图。口腔白膜用力可擦去。

实验室检查：涂片可查到菌丝和孢子

1. 主诉疾病的诊断、诊断依据和鉴别诊断
2. 非主诉疾病的诊断
3. 主诉疾病的治疗原则
4. 全口其它疾病的治疗设计

【参考答案】

1. 主诉疾病的诊断：左上 2 慢性牙髓炎急性发作。急性假膜型念珠菌口炎。

诊断依据：1) 左上前牙冷热刺激疼痛半年，近 3 天出现自发性疼痛，夜间痛。冷测疼痛持续。2) 口内出现白膜，涂片可查到菌丝和孢子。

2. 非主诉疾病诊断：左上、右上 1 深龋。

3. 主诉疾病的治疗原则：左上 2 根管治疗后桩核冠修复。
2%-4%碳酸氢钠溶液漱口。抗真菌药物局部应用。

4. 右上、左上 1 去腐充填。

6.20 口腔技能真题

第五站：右下后牙遇冷疼痛半年，左下后牙拔过牙，要求修复。检查，右下六冷刺激疼痛，右下七探诊可卡探诊，左下六缺失，左下七充填物脱落，只留部分残壁，根充恰填，无异常