

中医中西医执业（含助理）医师资格考试

学霸笔记

（针灸学节选）

金英杰医学教育研究院 编

 北京金英杰图书有限公司

第九篇 针灸学

第一章 经络系统

第一节 十二经脉

一、十二经脉的名称

以手足 + 阴阳 + 脏腑命名。

二、十二经脉的分布规律

上肢外侧（手三阳经）
前缘——手阳明大肠经
中缘——手少阳三焦经
后缘——手太阳小肠经
前中后——“阳、少、太”

上肢内侧（手三阴经）
前缘——手太阴肺经
中缘——手厥阴心包经
后缘——手少阴心经
前中后——“太、厥、少”

下肢内侧（足三阴经）
前缘——足太阴脾经
中缘——足厥阴肝经
后缘——足少阴肾经
前中后——“太、厥、少”**特殊：**
足内踝至上8寸：厥阴前，太阴中，少阴后

下肢外侧（足三阳经）
前缘——足阳明胃经
中缘——足少阳胆经
后缘——足太阳膀胱经
前中后——“阳、少、太”

【理解记忆】

1. 考查重点

十二经脉在四肢部的分布。

2. 十二经分布四肢的位置

四肢内外侧的前中后缘。

3. 规律

阴经→四肢内侧；阳经→四肢外侧。

前中后的确定：立正姿势，两臂下垂拇指向前。

内侧前中后对应——太阴、厥阴、少阴。

外侧前中后对应——阳明、少阳、太阳。

三、十二经脉属络表里关系

【理解记忆】

十二经脉的流注顺序（肺大胃脾心小肠，膀胱包焦胆肝藏），从前到后每两条即是一对表里关系。

四、十二经脉与脏腑器官的联络（助理不考）

十二经脉除了与体内的六脏六腑相属络外，与其经脉循行分布部位的脏腑组织器官也有着密切的联系。

十二经络与脏腑器官司联络表

经脉名称	联络的脏腑	联络的器官
手太阴肺经	属肺，络大肠，环循胃口	喉咙
手阳明大肠经	属大肠，络肺	入下齿中，夹口、鼻
足阳明胃经	属胃，络脾	起于鼻，入上齿，环口挟唇，循喉咙
足太阴脾经	属脾，络胃，流注心中	夹咽，连舌本，散舌下
手少阴心经	属心，络小肠，上肺	夹咽，系目系
手太阳小肠经	属小肠，络心，抵胃	循咽，至目内外眦，入耳中抵鼻
足太阳膀胱经	属膀胱，络肾	起于目内眦，至耳上角，入络脑
足少阴肾经	属肾，络膀胱，上贯肝，入肺中，络心	循喉咙，夹舌本

经脉名称	联络的脏腑	联络的器官
手厥阴心包经	属心包，络三焦	——
手少阳三焦经	属三焦，络心包	系耳后，出耳上角，入耳中，至目锐眦
足少阳胆经	属胆，络肝	起于目锐眦，下耳后，入耳中，出耳前
足厥阴肝经	属肝，络胆，夹胃，注肺	过阴器，连目系，环唇内

【总结记忆】

1. 特殊的经脉络属

手太阴肺经：肺，大肠，胃口。

手少阴心经：心，小肠，肺。

手太阳小肠经：小肠，心，胃。

足太阴脾经：脾、胃，心。

足厥阴肝经：肝、胆、胃、肺。

足少阴肾经：肾、膀胱、肝、肺、心。

2. 十二经脉和器官的联系

系目系：心经、肝经。

目内眦：小肠经、膀胱经。

目外眦：三焦经、胆经。

内外眦：小肠经。

入耳中：三焦、小肠、胆经。

上齿：胃经。

下齿：大肠经。

连舌根，散舌下：脾经。

夹舌本：肾经。

入脑中：膀胱经。

绕阴器：肝经。

循喉咙：肺、肾、胃经。

五、十二经脉的循行走向与交接规律

1. 十二经脉循行规律

手三阴从胸走手；手三阳从手走头；

足三阳从头走足；足三阴从足走腹胸。

2. 十二经脉的交接规律

(1) 十二经脉交接部位

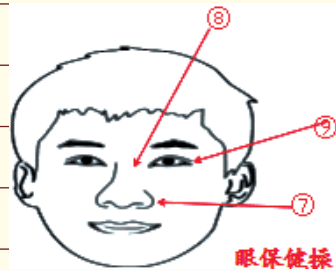
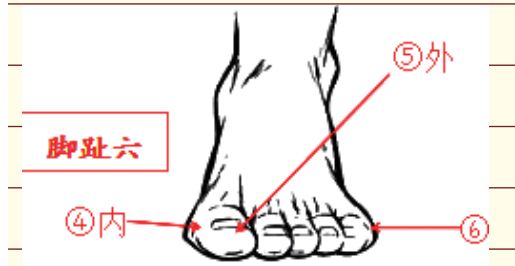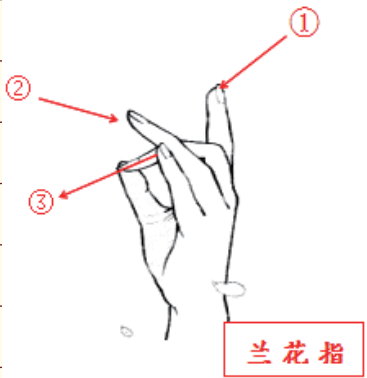
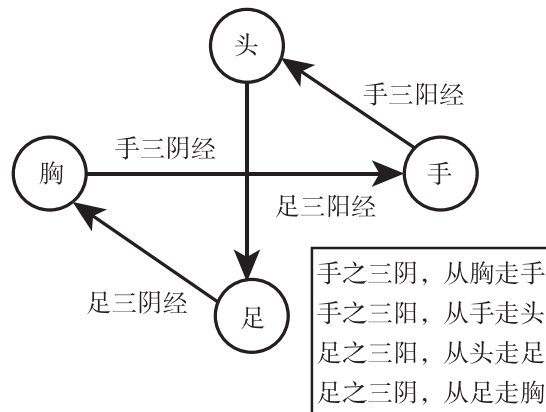
相表里的阴经与阳经在手足末端交接；

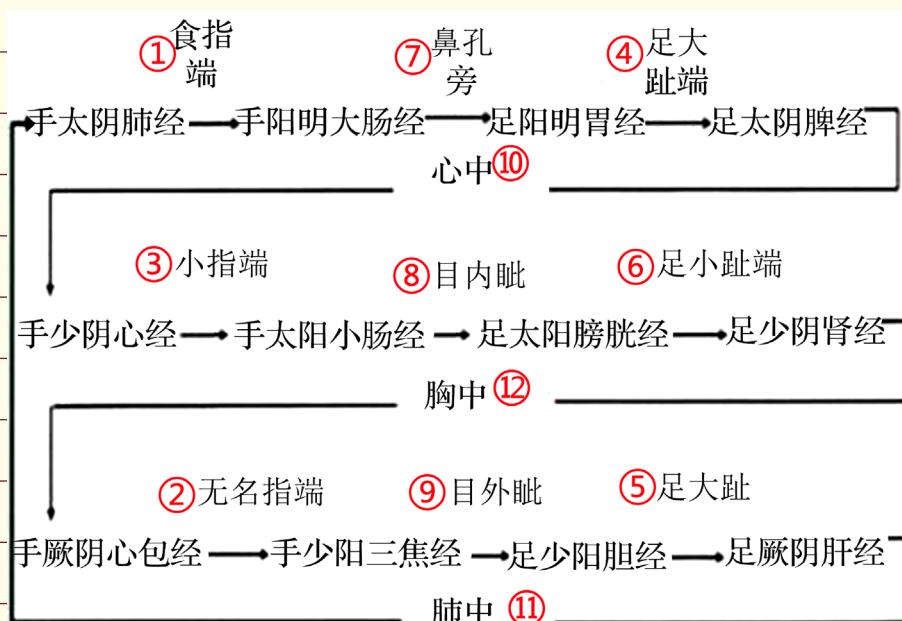
阳经与阳经（同名阳经）在头面部交接；

相互衔接的阴经与阴经在胸中交接。

(2) 十二经脉具体交接部位

【看图理解记忆】





1. 相表里的阴经与阳经具体交接部位

手指末端（兰花指上找）

足趾末端（脚趾六上找）

2. 阳经与阳经（同名阳经）具体交接部位

头面部（鼻眼保健操）

3. 阴经与阴经具体交接部位

在下条经所属的脏或脏所在部位（心包）

六、十二经脉的气血循环流注顺序

肺大胃脾心小肠，膀胱包焦胆肝藏。

【注意】 每条经络上接哪一条，下接哪一条。

肝经上接胆经，下接肺经，无端循环。