

封面：





第二站：橡皮章抽考，占 10 分

第六站：牙线、刷牙二抽一占 3 分

病史采集：

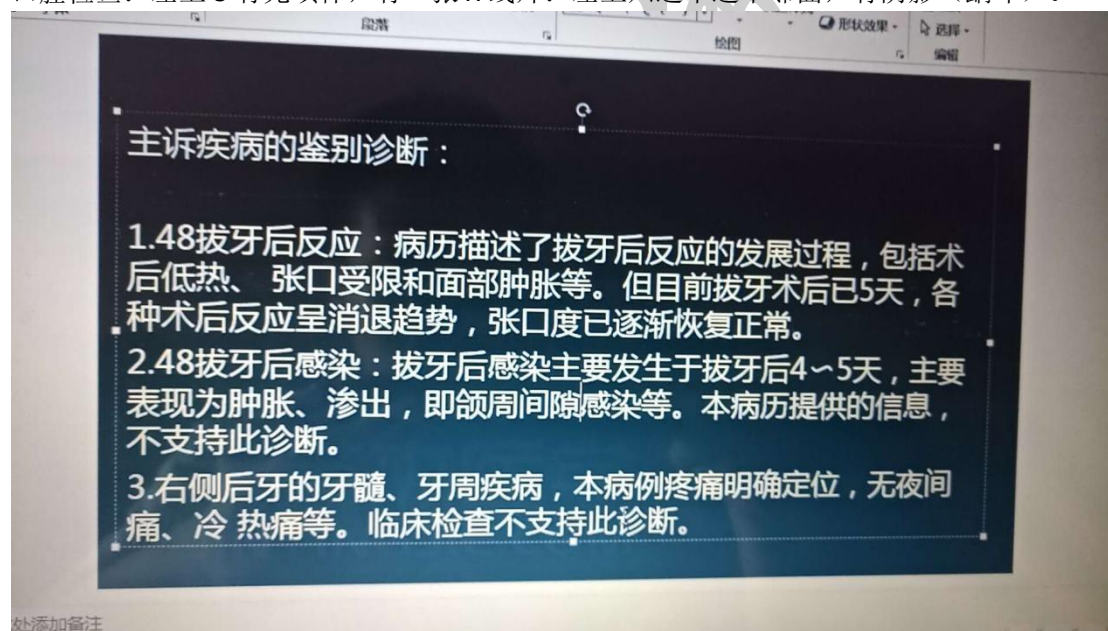
女，28 岁，牙龈出血一年。

病例分析：

主诉：拔牙三天，疼痛。

症状：拔牙窝空虚，有腐败臭味，剧烈疼痛，

口腔检查：左上 5 有充填体，有一张 X 线片：左上六远中远中邻面，有阴影（龋坏）。



病史采集：

女，29 岁，牙龈出血 3 个月

病例分析：

7 天前左下后牙区肿胀疼痛，吞咽困难，，下颌下按压疼痛，张口 5mm，后来两侧都肿，舌头被抬高，肿胀部位穿刺黄色浓液，左下七残根，叩痛俩加号，牙龈充血红肿，X 线左下七根尖有透射

诊断：口底多间隙感染，左下 7 根尖周炎

病史采集

下前牙松动两年

病例分析

颧骨及面颊部刀砍伤两小时

答题要点：脸被砍一刀，7厘米，诊断，右面部切割伤，先拍片，术前准备，补液，破伤风，得是全麻。（小黑屋原题）

病史采集：

牙松动五个月

病例分析：

是一个外伤的 嘴唇有磕伤 左上一冠折漏髓 右上一牙震荡

新乡考站 第4, 5站 4号题

病史采集

男 56岁左侧舌 白色斑块

病例分析

男 18岁 右上1冠折漏髓 扣+松动+ 右上1扣士 松- 全口牙石+前牙牙龈深 1-3MM

病例分析

主诉：左下后牙持续疼痛三天

现病史：患者三天前行左下后下拔除术，口内有异味，口服消炎药无效

检查：体温 36.5 面部无肿胀，无张口受限，左下6有拔牙创，有明显腐臭味，左下5有充填体，叩-，温度测试同对照牙，左上6D有墨侵状，探+，叩不适，冷测迟钝，热测敏感，温度刺激去除后疼痛持续，x片显示左上6远中邻面龋坏及髓腔

病史采集

舌侧缘白色斑块 58岁 男性

病史采集

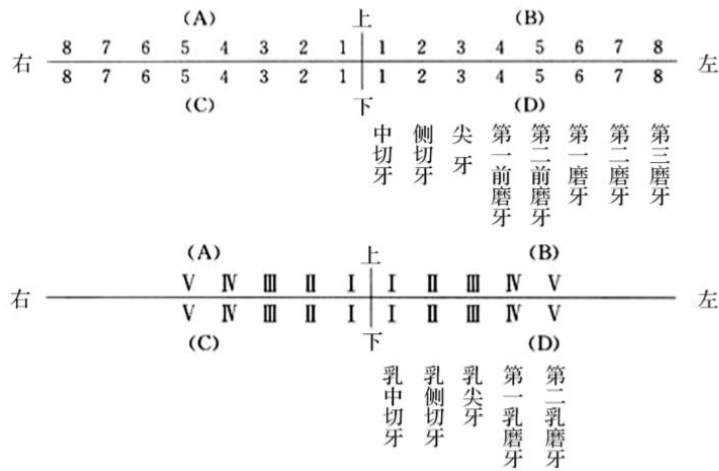
女，34岁，口腔溃疡3个月

病例分析

男 32岁冷热敏感3个月，无自发痛无肿胀。右下7远中邻面龋洞探针敏感冷测敏感无自发痛无红肿，左下6缺失，右下5远中邻面龋洞探针硬达牙本质中成。

第二考站备牙部分考区指定牙位为C6，为右下6

右上区又称为A区，左上区又称为B区，右下区又称为C区，左下区又称为D区



病史采集

58 男 右侧舌侧缘白色斑块，1 月余

病例分析

三月前拔出左下 6.7 现牙龈丰满，检查，左下 4 中龋，嵌塞不适，冷热敏感

病例分析

男，19 岁，3 小时前面部外伤。吸气时疼痛。3 小时前一圆形钝器击伤，左上唇 0.6cm 圆形贯通伤，左 1 冠折穿髓，牙龈红肿，右 1 扣诊（±）一过性敏感，左二右二无扣痛，无松动。其余未见异常。无药物过敏史，无家族病史。

问：主诉疾病，诊断根据，鉴别诊断。患牙的治疗设计。