



2019 年实践技能考前备考策略

一、实践技能的重要程度及备考策略

实践技能非常重要，考察一个合格的医师基本的实践能力，不通过当年的实践技能考试，就无缘笔试的考试资格。且实践技能成绩当年有效，笔试没过第二年一样要重新考技能。

考察范围较广，理论知识不难，主要考察考生的基本理论水平及**实践操作能力**。

备考建议：

- 1.复习时间至少 2-3 周。
- 2.考前复习，效果最佳。复习早容易忘记，尤其是一些实践操作的要领。
- 3.复习策略：-掌握技巧与方法。

二、考前准备

备考一：准备物品

一次性口罩、帽子、白大衣（短袖）、听诊器、铅笔、橡皮及签字笔两支以上。

身份证、准考证。一定记得带！**

女士：切记不要浓妆。衣服得体，项链、手镯、戒指、手表都不得戴。（操作时忘记取下，就会扣分-原因无菌观念不强。）

男士：注意仪表-洗脸、刮胡子等。着装得体，切记不能戴手表、金链子、戒指。不能光背、穿拖鞋。

三、进考场注意事项

- 1.提前至少 30 分钟到达考场-熟悉环境(宾馆、医院等)。
- 2.验准考证到侯考区候考
- 3.编号，抽签

四、等待考试

第一考站 （病史采集与病例分析）注意要点（纯笔试）

1.拿到考题后认真

分析试题（不要着急做），等待发题老师口令。等待时间-可以写姓名，号码，但一定注意要把姓名及准考证号码写在答题纸上（题与答题纸是分开的）。

- 病史采集占 15 分。答题时间 11 分钟。
- 病例分析占 22 分，答题时间 15 分钟。

在正文上-开始写答题内容前务必记得写——“答：”

2.-答题时注意答题技巧、格式化作业！（后述**第一考站全能输入公式**）

第二考站（基本技能操作和体格检查）注意要点

1.见到考官-一定要说考官好！或老师你好！尽量留给考官一个好印象！（礼貌对后面的操作有感情分，会有帮助）

2.不要畏惧、紧张！说话一定要看考官眼睛！（如果不看会让考官感觉你不尊重他，看又紧张，



更没法答题了。大家可以试试看他的头皮或头发，让他感觉你在看他，其实又不是。这样可以消除紧张情绪有利于考试发挥。) 3.认真听题，必要时可以笔记。可以再问考官-如对不起老师，我刚没听清，麻烦您再说一遍。----**听清考题里要考生回答什么问题！**

4.边说边做。切记只做不说，只说不做！

具体操作问题---演戏

操作就像演戏一般，如果一个学生知识水平也足够，但不会表达（表演），很难得到高分。例如：我们做反跳痛的检查，可以说大家都会做，但是大多数人就是拿不到高分，感觉做的都对，但是还是被扣了分。很多原因都是我们操作按压后迅速放松应该是看着患者的表情，而不是听患者尖叫喊痛。考官就是抓你眼睛看着哪里，这样的细节很多。还有视诊，如果不去表演，多角度的全方位的看，很难得分。诸如此类情况很多，篇幅原因我们在以后面授或网络课堂详细讲述。

- 操作前：操作前一定要与患者沟通（取得同意）。爱伤意识。要把模拟假人看做真人。体检前搓手、捂听诊器体件。
- 操作中：体检-动作轻柔熟练、方法部位正确规范。操作-无菌观念！一个穿刺针或者一块使用中的无菌纱布掉了怎办？-如何解决？
- 操作后：告知患者休息。所有物品归位（模拟人的衣服，被子）、需要送检要说、清洗消毒的物品也要说一下。有始有终！

第三站 人机对话 注意要点

- 考察内容有心电图、心肺听诊、影像学 X,CT。
- 首先不用着急听，先看题干（看病史）。答题技巧-很多问题通过病史就可以推测答案！（技巧由张天择老师现场面授）
- 视频可以反复听！

金英杰张伟
2019 年 4 月



2019 年临床（执业含助理）实践技能考试方案

考站	考试项目		考试时间 (分钟)		分值（分）		考试方法			
第一考站	病史采集		11	26	15	37	笔试			
	病例分析		15		22					
第二考站	体格检查		13	24	20	40	操作考试			
	基本操作技能		11		20					
第三考站	心肺	试题 1	15		4	23	多媒体考试			
	听诊	试题 2			4					
	影像	试题 1			2					
		试题 2			2					
		试题 3			2					
	心电图	试题 1			3					
		试题 2			4					
	医德医风							2		
	合 计				65			100		

考察方式:

第一考站:

(1) 考试内容: 病史采集和病例分析。(2) 考试方法: 纸笔考试。

第二考站:

(1) 考试内容: 体格检查和基本操作技能。



(2) 考试方法：体格检查采用考生互相操作或考生在被检查者身体上进行操作；基本操作考试方法采用在医学教学模拟人或医用模块等设备上进行操作，考官在操作后提出相关问题。

第三考站：

(1) 考试内容：心肺听诊、影像（X 线、CT）诊断、心电图诊断和医德医风。执业助理医师增加颅脑 C T 影像诊断考试内容。

(2) 考试方式：多媒体考试，考生在计算机上根据题目要求进行作答。

第一考站 病史采集

【第一考站-病史采集万能输入公式】

一、现病史（10 分）

1. 根据主诉及相关的鉴别诊断进行询问（8 分）

1) 起病的缓急，诱因（1 分）

2) 主要症状的特点：（4 分）

疼痛为主的：部位，范围，性质，程度，持续时间，影响因素（2 分）

以液体为主：质（性状）、内容物、颜色、性质、气味、量（程度）、次数、量（每日、每次）、对血容量的影响

数值：性质类型、持续时间、影响因素

3) 伴随症状（2 分）

4) 全身情况：饮食、睡眠、大便、小便、体重如何？（1 分）

2. 诊疗经过（2 分）

1. 诊：是否经过有关检查？结果如何？做了哪些检查？（1 分）

2. 疗：是否经过治疗？用了哪些药物？疗效如何？（1 分）

二、相关病史（3 分）

1. 有无过敏史、手术、外伤（1 分）

2. 既往史：与主要症状相关的该系统疾病

3. 个人史：烟、酒、疫区、冶游

4. 家族史：类似疾病、家族性、遗传性疾病（2 分）

5. 月经史、生育史（女性）

三、统一问诊技巧（2 分）

（一）条理性差、不能抓住重点（扣 0.5 分）

（二）没有围绕病情询问（扣 0.5 分）

（三）问诊语言不恰当（扣 0.5 分）

（四）暗示性问诊（扣 0.5 分）



问诊技巧（2分）

（一）条理性强，能抓住重点。（1分）

（二）能够围绕病情询问。（1分）

简要病史：男性，22岁。发热4天，咽痛2天。

答题要求：你作为住院医师，请围绕以上简要病史，将应该询问的患者现病史及相关病史的内容写在答题纸上。

时间：11分钟 总分 15分

参考答题标准

一、问诊内容

（一）现病史

1.根据主诉及相关鉴别询问

- （1）**发病诱因**：有无受凉、劳累。
- （2）**发热**：程度和热型，有无畏寒或寒战。
- （3）**咽痛**：性质、程度，加重或缓解因素（与吞咽的关系）。
- （4）**伴随症状**：有无鼻塞、流涕、喷嚏，有无咳嗽、咳痰、咯血、呼吸困难，有无心悸、头痛。

2.诊疗经过

- （1）**是否曾到医院就诊，做过哪些检查**：血常规。
- （2）**治疗情况**：是否用过抗菌药物治疗，疗效如何。

3.一般情况

近期饮食、睡眠、大小便及体重变化情况。

（二）其他相关病史

1.有无药物过敏史。

2.与该病有关的其他病史：有无鼻炎、鼻窦炎及慢性肺部疾病史。有无传染病患者接触史。有无烟酒嗜好。

二、问诊技巧（略）



【实战考场模拟演练-2】

简要病史：女性，22岁。发热伴面部红斑20天。

答题要求：你作为住院医师，请围绕以上简要病史，将应该询问的患者现病史及相关病史的内容写在答题纸上。

时间：11分钟

参考答题标准总分15分

一、问诊内容

（一）现病史

1.根据主诉及相关鉴别询问

（1）**发病诱因**：有无外伤、感染、服用药物、日光照射、接触化学试剂。

（2）**发热：程度、热型，有无寒战。**

（3）**面部红斑**：外形、大小，两边是否对称，局部有无不适（如疼痛、瘙痒），与日晒的关系。其他部位有无皮疹。

（4）**伴随症状**：有无口腔溃疡、脱发，有无关节痛、口干和腿干，有无皮肤黏膜出血。

2.诊疗经过

（1）**是否曾到医院就诊，做过哪些检查**：血常规、尿常规、抗核抗体、皮肤科检查。

（2）**治疗情况**：是否用过退热药物和激素类药物治疗，疗效如何。

3.一般情况

发病以来饮食、睡眠、大小便及体重变化情况。

（二）其他相关病史

1.有无药物过敏史。

2.与该病有关的其他病史：有无心脏病、肾病和出血性疾病、风湿性疾病病史，有无皮肤病病史。月经与婚育史。有无遗传性疾病家族史。

二、问诊技巧（略）

简要病史：女性，16岁。外伤后，四肢皮肤发现紫癜4天。

答题要求：你作为住院医师，请围绕以上简要病史，将应该询问的患者现病史及相关病史的内容写在答题纸上。

时间：11分钟 总分15分

参考答题标准

一、问诊内容

（一）现病史

1.根据主诉及相关鉴别询问

（1）**发病诱因**：有无感染（特别是呼吸道感染），有无进食鱼、虾、蛋等异性蛋白食物及服用某些药物、有无虫咬、受凉。

（2）**皮肤紫癜**：颜色、数量，是否高出皮面，有无瘙痒。除四肢外，其他部位皮肤有无类似情况。

（3）**伴随症状**：有无腹痛、便血和血尿、关节痛，有无发热、面色苍白、乏力、鼻出血、牙龈出血。

2.诊疗经过

（1）**是否曾到医院就诊，做过哪些检查**：血常规、尿常规、粪常规及隐血。

（2）**治疗情况**：是否用过止血药物治疗，疗效如何。

3.一般情况



发病以来饮食、睡眠和体重变化情况。

(二) 其他相关病史

1.有无药物过敏史。

2.与该病有关的其他病史：有无类似发作史，有无出血性疾病、过敏性疾病病史，月经史（近期月经有无增多）。有无出血性疾病家族史。

二、问诊技巧（略）

简要病史：男性，27岁。皮肤淤点、瘀斑伴胸骨下端压痛2周。

答题要求：你作为住院医师，请围绕以上简要病史，将应该询问的患者现病史及相关病史的内容写在答题纸上。

时间：11分钟 总分15分

参考答题标准

一、问诊内容

(一) 现病史

1.根据主诉及相关鉴别询问

(1) 发病诱因：有无劳累、皮肤外伤和服用药物。

(2) 出血情况：皮肤出血点和瘀斑的颜色、部位、数量，是否高出皮面，有无瘙痒，有无其他部位出血（如便血和尿血、鼻出血、牙龈出血）。

(3) 乏力、胸骨压痛情况，有无头晕、面色苍白。

(4) 伴随症状：有无发热、骨骼疼痛、关节痛。

2.诊疗经过

(1) 是否曾到医院就诊，做过哪些检查：血常规、尿常规、粪常规及隐血、骨髓检查。

(2) 治疗情况：是否用过止血药物及其他治疗，疗效如何。

3.一般情况

发病以来饮食、睡眠和体重变化情况。

(二) 其他相关病史

1.有无药物过敏史。

2.与该病有关的其他病史：有无心脏病、肝病、肾病和出血性疾病及肿瘤病史。职业和生活、工作环境情况，有无相关疾病家族史。

二、问诊技巧（略）



简要病史：女性，32岁。阵发性头痛2年，左侧头痛4小时。

答题要求：你作为住院医师，请围绕以上简要病史，将应该询问的患者现病史及相关病史的内容写在答题纸上。

时间：11分钟 总分15分

参考答案标准

一、问诊内容

（一）现病史

1.根据主诉及相关鉴别询问

（1）**发病诱因**：有无劳累、紧张、饮食不当（不洁饮食、进食刺激性食物）或服用药物，是否与月经周期相关。

（2）**头痛**：具体部位、性质、程度、发作频率、每次持续时间，加重或缓解因素。

（3）**伴随症状**：有无畏光、恶心、呕吐，有无视力减退、肢体活动障碍、抽搐、发热。

2.诊疗经过

（1）**是否曾到医院就诊，做过哪些检查**：血常规、头颅CT或MRI

（2）**治疗情况**：是否用过止痛药物治疗，疗效如何。

3.一般情况

近期饮食、睡眠、大小便及体重变化情况。

（二）其他相关病史

1.有无药物过敏史。

2.与**该病有关的其他病史**：有无上呼吸道感染、高血压病史，有无烟酒嗜好，月经与婚育史，有无遗传性疾病家族史。

二、问诊技巧（略）



简要病史：女性，29岁。突发性头痛5小时，神志不清1小时家属送来急诊。

答题要求：你作为住院医师，请围绕以上简要病史，将应该询问的患者现病史及相关病史的内容写在答题纸上。

时间：11分钟 总分15分

参考答题标准

一、问诊内容

（一）现病史

1.根据主诉及相关鉴别询问

- （1）**发病诱因**：有无剧烈运动、咳嗽、用力排便、外伤、情绪激动。
- （2）**头痛**：具体部位、性质、持续时间、程度，加重或缓解因素。
- （3）**神志不清**：程度及其演变过程。
- （4）**伴随症状**：有无发热、恶心、呕吐（是否为喷射性呕吐），有无语言障碍、呼吸困难，有无颈强直、肢体活动障碍。

2.诊疗经过

- （1）**是否曾到医院就诊，做过哪些检查**：头颅CT或MRI、脑脊液检查。
- （2）**治疗情况**：是否用过止痛药物治疗，疗效如何。

3.一般情况

近期饮食、睡眠、大小便及体重变化情况。

（二）其他相关病史

- 1.有无药物过敏史。
- 2.与该病有关的其他病史：有无类似发作史，有无脑动脉瘤或脑血管畸形、脑外伤、高血压病史，有无烟酒嗜好，有无精神神经系统疾病家族史。

二、问诊技巧（略）



简要病史：男性，68岁。反复发作心前区疼痛5年，加重伴呼吸困难3天。

答题要求：你作为住院医师，请围绕以上简要病史，将应该询问的患者现病史及相关病史的内容写在答题纸上。

时间：11分钟 总分15分

参考答题标准

一、问诊内容

（一）现病史

1. 根据主诉及相关鉴别询问

- （1）**发病诱因**：有无劳动、劳累、精神紧张、感染。
- （2）**胸痛**：性质、程度、持续时间、发作频率、有无放射，加重或缓解因素（与活动、体位及呼吸的关系）。
- （3）**呼吸困难**：发生的缓急、持续时间，是吸气性还是呼气性，加重或缓解因素（与胸痛的关系）。
- （3）**伴随症状**：有无心悸、头晕、头痛，有无咳嗽、咳痰、咯血，有无反酸、嗝气、腹胀。 有无少尿、双下肢水肿。

2. 诊疗经过

- （1）**是否曾到医院就诊，做过哪些检查**：胸部X线片、心电图、心肌坏死标记物。
- （2）**治疗情况**：是否用过硝酸甘油治疗，疗效如何。

3. 一般情况

发病以来饮食、睡眠、大便及体重变化情况。

（二）其他相关病史

1. **有无药物过敏史**。
2. **与该病有关的其他病史**：有无高血压、血脂异常、糖尿病病史，有无贫血史。有无慢性阻塞性肺疾病或支气管哮喘病史。有无烟酒嗜好。有无冠心病家族史。

二、问诊技巧（略）



简要病史：女性，43 岁。发热、腹痛、粘液脓血便 5 天。

答题要求：你作为住院医师，请围绕以上简要病史，将应该询问的患者现病史及相关病史的内容写在答题纸上。

时间：11 分钟总分 15 分

参考答题标准

一、问诊内容

（一）现病史

1.根据主诉及相关鉴别询问

- （1）**发病诱因**：有无不洁饮食、饮酒，有无服用药物。
- （2）**发热**：程度、热型，有无畏寒或寒战。
- （3）**腹痛**：具体部位、性质、程度，有无放射痛，与排便的关系，加重或缓解因素。
- （4）**脓血便**：大便次数、量、性状、气味，有无黏液，有无里急后重。
- （5）**伴随症状**：有无恶心、呕吐、腹胀、皮疹，有无口干等脱水症状。

2.诊疗经过

- （1）**是否曾到医院就诊，做过哪些检查**：血常规、粪常规、腹部 B 超。
- （2）**治疗情况**：是否用过抗菌药物和止痛、止泻治疗，疗效如何。

3.一般情况

发病以来饮食、睡眠、小便及近期体重变化情况。

（二）其他相关病史

- 1.有无药物过敏史。
- 2.与该病有关的其他病史：有无类似发作史，有无消化系统疾病病史。有无疫区旅行、居住史，有无感染性腹泻患者接触史。

二、问诊技巧（略）



简要病史：女性，38岁。突发右下腹痛伴恶心3小时急诊就诊。有过“良性卵巢囊肿”病史。

答题要求：你作为住院医师，请围绕以上简要病史，将应该询问的患者现病史及相关病史的内容写在答题纸上。

时间：11分钟 总分15分

参考答题标准

一、问诊内容

（一）现病史

1. 根据主诉及相关鉴别询问

- （1）**发病诱因**：有无剧烈运动、突然改变体位、用力排便。
- （2）**腹痛**：性质、程度、持续时间，有无放射，与体位的关系，加重或缓解因素。
- （3）**呕吐**：次数、量，呕吐物性状、气味，呕吐与恶心的关系。
- （4）**伴随症状**：有无寒战、发热、头晕、心悸、大汗、腹泻，有无阴道出血。

2. 诊疗经过

- （1）**是否曾到医院就诊，做过哪些检查**：腹部及妇科B超、血常规。
- （2）**治疗情况**：是否用过止痛药、止吐药治疗，疗效如何。

3. 一般情况

发病以来精神状态、饮食、及小便情况。

（二）其他相关病史

1. 有无药物过敏史。

2. **与该病有关的其他病史**：有无盆腔包块病史，有无盆腔炎病史，有无胃肠道疾病病史，有无腹部手术史。妇科肿瘤诊治情况。

3. 月经是否规律，有无停经史。

二、问诊技巧（略）



简要病史：女性，16岁。腰痛伴低热、盗汗、乏力5个月。

答题要求：你作为住院医师，请围绕以上简要病史，将应该询问的患者现病史及相关病史的内容写在答题纸上。

时间：11分钟 总分15分

参考答案标准

一、问诊内容

(一) 现病史

1. 根据主诉及相关鉴别询问

- (1) 发病诱因：有无腰部外伤、手术、过度劳累，有无呼吸道等其他部位感染。
- (2) 腰痛：具体部位、性质、程度、起病缓急，发作频率，有无放射，是否进行性加重，加重或缓解因素。
- (3) 低热、盗汗：体温变化规律，盗汗特点。
- (4) 伴随症状：有无乏力，有无间歇性跛行、下肢麻木、无力，有无尿频、尿急、尿痛、血尿。

2. 诊疗经过

- (1) 是否曾到医院就诊，做过哪些检查：血常规、尿常规、血沉、结核菌素试验、腰椎X线片（或CT、MRI）
- (2) 治疗情况：是否用过止痛及退热药物治疗，疗效如何。

3. 一般情况

发病以来饮食、睡眠、大便及体重变化情况。

(二) 其他相关病史

1. 有无药物过敏史。

2. 与该病有关的其他病史：有无尿路感染、结石、肿瘤病史，有无结核病史或结核病患者接触史，月经史。

二、问诊技巧（略）

简要病史：女性，56岁，左膝关节痛，反复发作，加重3年。

(一) 现病史

1. 根据主诉及相关鉴别问诊

- (1) 起病情况：①起病前有无链球菌感染史（扁桃体炎、咽炎）；②每次发病时是否与寒冷、潮湿天气有关；③有无缓解和缓解因素，如活动等。
- (2) 关节痛的范围和程度：是局限性痛还是弥漫性痛；疼痛能否忍受（是轻度疼痛还是剧烈疼痛）。
- (3) 关节痛的部位：是单关节痛还是多关节痛，疼痛部位是否对称，什么部位最明显，有无游走性。
- (4) 伴随症状：是否伴有关节的红肿、畸形和活动障碍，有何其他部位及全身伴随症状。
- (5) 发病以来饮食、睡眠和二便情况。

2. 诊疗经过

- (1) 是否到医院就诊？做过哪些检查？如血常规、类风湿因子、关节X线等。
- (2) 治疗和用药情况，疗效如何？如是否应用激素或非甾体抗炎药，若用过，疗效如何？

(二) 相关病史

1. 有无药物过敏史。

2. 与该病有关的其他病史既往有无类似发作，有无结核、风湿热或关节以外的类风湿病史。有无关节外伤及手术史。

3. 月经婚育史。

4. 有风湿免疫病等遗传家族史。



简要病史：女性，56岁。咳嗽、咳痰伴发热8天，胸痛3天。

答题要求：你作为住院医师，请围绕以上简要病史，将应该询问的患者现病史及相关病史的内容写在答题纸上。

时间：11分钟 总分15分

参考答题标准

一、问诊内容

（一）现病史

1. 根据主诉及相关鉴别询问

- （1）发病诱因：有无受凉、劳累、误吸。
- （2）咳嗽：性质、音色、程度，发生的时间和规律。加重或缓解因素。
- （3）咳痰：痰的形状和量，有无异味。
- （4）发热：程度和热型，有无寒战。
- （5）胸痛：具体部位、性质、程度，加重或缓解因素。
- （6）伴随症状：有无咯血、呼吸困难，有无盗汗、乏力。

2. 诊疗经过

- （1）是否曾到医院就诊，做过哪些检查：血常规、痰病原学检查、胸部X线片（或胸部CT）
- （2）治疗情况：是否用过抗菌药物治疗，疗效如何。

3. 一般情况

近期饮食、睡眠、大小便及体重变化情况。

（二）其他相关病史

1. 有无药物过敏史。

2. 与该病有关的其他病史：有无鼻窦炎、牙周脓肿等感染灶，有无支气管扩张、肺结核病史，有无长期卧床史，有无皮肤化脓性感染。有无烟酒嗜好。

二、问诊技巧（略）



简要病史：男性，67岁。咳嗽3月余，间断咯血3周。

答题要求：你作为住院医师，请围绕以上简要病史，将应该询问的患者现病史及相关病史的内容写在答题纸上。

时间：11分钟 总分15分

参考答题标准

一、问诊内容

（一）现病史

1.根据主诉及相关鉴别询问

（1）**发病诱因**：有无受凉、劳累、上呼吸道感染。

（2）**咳嗽**：性质、音色、程度，发生的时间和规律。加重或缓解因素。有无咳痰，痰的形状和量。

（3）**咯血**：性状和量。

（4）**伴随症状**：有无声音嘶哑，有无发热、胸痛、呼吸困难，有无头晕、头痛、晕厥，有无双下肢水肿，有无其他部位出血。

2.诊疗经过

（1）是否曾到医院就诊，做过哪些检查：胸部X线片（或胸部CT）、痰病原学检查、支气管镜

（2）治疗情况：是否用过抗菌、止咳、止血药物治疗，疗效如何。

3.一般情况

近期饮食、睡眠、大小便及体重变化情况。

（二）其他相关病史

1.有无药物过敏史。

2.与该病有关的其他病史：有无鼻窦炎、牙周脓肿等感染灶，有无支气管扩张、肺结核病史，有无长期卧床史，有无皮肤化脓性感染。有无烟酒嗜好。

二、问诊技巧（略）



简要病史：女性，29岁。发热、胸痛5天，呼吸困难3天。胸部X线片示“右侧大量胸腔积液”。

答题要求：你作为住院医师，请围绕以上简要病史，将应该询问的患者现病史及相关病史的内容写在答题纸上。

时间：11分钟 总分15分

参考答案标准

一、问诊内容

（一）现病史

1.根据主诉及相关鉴别询问

（1）**发病诱因**：有无劳累、受凉、上呼吸道感染。

（2）**发热**：程度和热型，有无畏寒或寒战。

（3）**胸痛**：具体部位、性质、程度，有无放射，加重或缓解因素（与呼吸、体位和活动的关系）。

（4）**呼吸困难**：程度，有无夜间呼吸困难，加重或缓解因素（与活动和体位的关系）。

（5）**伴随症状**：有无咳嗽、咳痰、咯血，有无盗汗，有无心悸、双下肢水肿。

2.诊疗经过

（1）是否曾到医院就诊，做过哪些检查：血常规、胸部X线片（或胸部CT）、PPD试验、胸腔积液检查。

（2）**治疗情况**：是否行胸腔穿刺抽液，抽液次数及量，是否用过抗感染或抗结核药物治疗，疗效如何。

3.一般情况

发病以来饮食、睡眠、大小便及体重变化情况。

（二）其他相关病史

1.有无药物过敏史。

2.与**该病有关的其他病史**：有无慢性肺部疾病、心脏病病史。有无肺结核患者接触史，卡介苗接种史。工作性质及环境，有无烟酒嗜好。月经是与婚育史。

二、问诊技巧（略）



简要病史：男性，28 岁。发作性心悸 5 年，加重 3 小时。

答题要求：你作为住院医师，请围绕以上简要病史，将应该询问的患者现病史及相关病史的内容写在答题纸上。

时间：11 分钟 总分 15 分

参考答题标准

一、问诊内容

（一）现病史

1.根据主诉及相关鉴别询问

（1）**发病诱因**：有无剧烈劳动、劳累、精神紧张、饮酒、喝浓茶或咖啡。

（2）**心悸**：发作方式、持续时间、频率、加重或缓解因素。

（3）**伴随症状**：有无头晕、晕厥，有无胸痛、出汗，有无胸闷、咳嗽、呼吸困难、咯血、发热，有无双下肢水肿。

有无易饥、消瘦、多汗、焦虑。

2.诊疗经过

（1）**是否曾到医院就诊，做过哪些检查**：心电图、动态心电图、胸部 X 线片、超声心动图。

（2）**治疗情况**：是否用过抗心律失常药物治疗，疗效如何。

3.一般情况

发病以来饮食、睡眠、大小便及体重变化情况。

（二）其他相关病史

1.有无药物过敏史。

2.与该病有关的其他病史：有无心脏病病史，有无甲状腺功能亢进症、贫血史，有无支气管哮喘病史，有无神经系统疾病病史。有无烟酒嗜好。有无相关疾病家族史。

二、问诊技巧（略）



简要病史：男性，59岁。双下肢水肿3个月，气短3周。既往有“心脏瓣膜病”病史18年。

答题要求：你作为住院医师，请围绕以上简要病史，将应该询问的患者现病史及相关病史的内容写在答题纸上。

时间：11分钟 总分15分

参考答题标准

一、问诊内容

（一）现病史

1. 根据主诉及相关鉴别询问

- （1）**发病诱因**：有无劳累、情绪激动、感染。
- （2）**水肿**：**发生的缓急、程度，是否为凹陷型及对称性，有无颜面部水肿，加重或缓解因素。**
- （3）**呼吸困难**：程度，是吸气性还是呼气性，有无夜间阵发性呼吸困难，加重或缓解因素（与活动、体位的关系）。
- （4）**伴随症状**：有无发热、胸痛、咳嗽、咯血，有无胸闷、心悸。有无昏厥，有无少尿。

2. 诊疗经过

- （1）**是否曾到医院就诊，做过哪些检查**：胸部X线片、心电图、超声心动图。
- （2）**治疗情况**：是否用过利尿剂治疗，疗效如何。

3. 一般情况

发病以来饮食、睡眠、大便及体重变化情况。

（二）其他相关病史

1. 有无药物过敏史。

2. 心脏瓣膜病诊治情况。

3. 与该病有关的其他病史：有无高血压、反复上呼吸道感染、心律失常病史。有无外伤及手术史。

二、问诊技巧

- （一）条理性强，能抓住重点。
- （二）能够围绕病情询问。



简要病史：女性，23岁。停经60天，恶心、呕吐15天。

答题要求：你作为住院医师，请围绕以上简要病史，将应该询问的患者现病史及相关病史的内容写在答题纸上。

时间：11分钟 总分15分

参考答题标准

一、问诊内容

（一）现病史

1. 根据主诉及相关鉴别询问

- （1）**发病诱因**：有无饮食不当（不洁饮食、进食刺激性食物）、精神因素。
- （2）停经与恶心、呕吐发生的关系。月经周期、量，有无痛经。
- （3）**呕吐**：起病缓急，发生的时间、频率，是否为喷射性，呕吐物的气味、性状和量，加重或缓解因素。
- （4）**伴随症状**：有无咽痛、发热，有无乏力、头晕、头痛、心悸，有无腹痛、腹泻。

2. 诊疗经过

- （1）是否曾到医院就诊，做过哪些检查：尿妊娠试验，腹部及妇科B超。
- （2）**治疗情况**：是否用过止吐药治疗，疗效如何。

3. 一般情况

发病以来饮食、睡眠、大小便及近期体重变化情况。

（二）其他相关病史

1. 有无药物过敏史。
2. 与该病有关的其他病史：有无胃肠道疾病病史，有无精神神经系统疾病病史。
3. 婚育史、性生活史。

二、问诊技巧（略）



简要病史：女性，84岁。乏力、腹胀2年。呕血、黑便5小时。既往有反复肝功能异常33年。

答题要求：你作为住院医师，请围绕以上简要病史，将应该询问的患者现病史及相关病史的内容写在答题纸上。

时间：11分钟 总分15分

参考答题标准

一、问诊内容

（一）现病史

1.根据主诉及相关鉴别询问

- （1）**发病诱因**：有无饮酒、进食粗糙或刺激性食物、服用药物、劳累或剧烈呕吐。
- （2）**腹胀**：具体部位、程度。乏力的程度。
- （3）**呕血**：次数、量、具体颜色，是否混有食物。
- （4）**黑便**：次数、量、具体性状。
- （5）**伴随症状**：有无腹痛（性质，加重或缓解因素），有无发热、头晕、心悸、其他部位出血及意识障碍。

2.诊疗经过

- （1）**是否曾到医院就诊，做过哪些检查**：血常规、粪常规及隐血、肝肾功能、腹部B超、胃镜检查。
- （2）**治疗情况**：是否禁食、输液、应用抑酸剂、输血、内镜治疗，疗效如何。

3.一般情况

发病以来饮食、睡眠、小便及近期体重变化情况。

（二）其他相关病史

1.有无药物过敏史。

2.肝功能异常诊治情况。

2.与该病有关的其他病史：有无消化性溃疡、肝硬化、血液系统疾病及肿瘤病史。有无输血史。有无地方病和流行病区居住史。有无肿瘤家族史。

二、问诊技巧（略）



简要病史：女性，28岁。低热、腹泻3个月。

答题要求：你作为住院医师，请围绕以上简要病史，将应该询问的患者现病史及相关病史的内容写在答题纸上。

时间：11分钟 总分15分

参考答题标准

一、问诊内容

(一) 现病史

1. 根据主诉及相关鉴别询问

- (1) 发病诱因：有无劳累、营养摄入不足、饮食不当（不洁饮食、进食刺激性食物）、服用药物、精神因素。
- (2) 发热：每日体温变化规律，有无盗汗。
- (3) 腹泻：每日大便次数、量、性状，加重或缓解因素。
- (4) 伴随症状：有无腹痛、腹胀、里急后重、恶心、呕吐，有无乏力、皮疹、关节痛。

2. 诊疗经过

- (1) 是否曾到医院就诊，做过哪些检查：血常规、粪常规及隐血、结肠或钡剂灌肠。
- (2) 治疗情况：是否用过抗菌药物及抗结核药物治疗，疗效如何。

3. 一般情况

发病以来饮食、睡眠、小便及体重变化情况。

(二) 其他相关病史

1. 有无药物过敏史。

2. 与该病有关的其他病史：有无结合病史，有无胃肠道疾病病史。有误解和患者接触史，有无疫区居住史。月经与婚育史。有无肿瘤家族史。

二、问诊技巧（略）

简要病史：男性，52岁，巩膜、皮肤黄染一个月余。

(一) 现病史

1. 根据主诉及相关鉴别询问

- ① 有无肝炎接触史，药物中毒史。
- ② 是否伴有腹痛或腰背痛。
- ③ 是否伴有食欲不振、消瘦及睡眠情况。
- ④ 是否伴有皮肤瘙痒、二便颜色。

2. 诊疗经过

- ① 内科、传染科诊疗情况。
- ② 影像学诊断情况。

(二) 相关病史

1. 既往史有无肝炎、肝硬化史；胆道疾病史；药物过敏史。
2. 个人史。3. 婚育史。4. 家族史。



简要病史：女性，27岁。心悸5年，消瘦3个月。

答题要求：你作为住院医师，请围绕以上简要病史，将应该询问的患者现病史及相关病史的内容写在答题纸上。

时间：11分钟 总分15分

参考答题标准

一、问诊内容

（一）现病史

1.根据主诉及相关鉴别询问

- （1）**发病诱因**：有无劳累、剧烈运动、情绪激动、感染，有无饮浓茶、咖啡易饥服用药物。
- （2）**心悸**：是否突发突止，发作频率及持续时间，加重或缓解因素（与活动及体位的关系）。
- （3）**消瘦**：发生的缓急，体重变化程度，是否与饮食相关。
- （4）**伴随症状**：有无胸痛、呼吸困难，有无头晕、黑矇、晕厥，有无发热，有无怕热、乏力，有无易饥、多食、出汗，有无腹泻。

2.诊疗经过

- （1）是否曾到医院就诊，做过哪些检查：心电图、胸部X线片及甲状腺功能测定。
- （2）治疗情况：是否用过抗心律失常药物治疗，疗效如何。

3.一般情况

发病以来睡眠、小便情况。

（二）其他相关病史

- 1.有无药物过敏史。
- 2.与该病有关的其他病史：有无贫血史，有无慢性呼吸系统疾病、心脏病、糖尿病、甲状腺功能亢进症病史。月经与婚育史。有无糖尿病家族史。

二、问诊技巧（略）



简要病史：男性，45岁，间断尿少2周就诊。

(一) 现病史

1. 根据主诉及相关鉴别问诊

- (1) 有无诱因，排尿的频度，是否排尿困难，尿量。
- (2) 尿的颜色，有无血尿、脓尿，有无尿频、尿急、尿痛，有无下腹憋胀感。
- (3) 是否伴发热、盗汗，有无水肿，是否口渴。
- (4) 发病以来饮食、睡眠、大便和体重变化情况。

2. 诊疗经过

- (1) 是否曾到医院就诊，做过哪些检查，如：血常规、尿常规、尿微生物及细胞学检查、尿路B超、腹部CT、MRI、膀胱镜等。
- (2) 治疗及病情变化：是否用过药物处理，如补液、利尿剂等，效果如何。

(二) 其他相关病史

1. 既往有无心脏病、结核病、高血压、溃疡病、肾炎、尿路结石、肿瘤，是否接受收缩血管药物、ACEI、NSAID治疗；外伤手术史。
2. 个人史有无疫、疫水接触史，有无毒物接触史。
3. 婚育史。
4. 家族史。



简要病史：女性，54岁。尿频、尿痛5天，肉眼血尿2天。

答题要求：你作为住院医师，请围绕以上简要病史，将应该询问的患者现病史及相关病史的内容写在答题纸上。

时间：11分钟 总分15分

参考答题标准

一、问诊内容

（一）现病史

1. 根据主诉及相关鉴别询问

- （1）**发病诱因**：有无劳累、受凉或憋尿，有无接受导尿、尿道器械检查。
- （2）**尿频**：排尿频率，每次排尿量。
- （3）**尿痛**：性质、程度和出现时间。加重或缓解因素。
- （4）**血尿**：尿色，有无血凝块，是否为全程血尿，呈间歇性或持续性。
- （5）**伴随症状**：有无尿急、排尿困难，有无发热、盗汗，有无腰痛、腹痛及放射痛，有无其他部位出血。

2. 诊疗经过

- （1）是否曾到医院就诊，做过哪些检查：尿常规、血常规、尿培养、腹部及泌尿系统B超。
- （2）**治疗情况**：是否用过抗菌药物治疗，疗效如何。

3. 一般情况

近期饮食、睡眠、大便及体重变化情况。

（二）其他相关病史

1. 有无药物过敏史。
2. 有无尿路感染反复发作史。
3. **与该病有关的其他病史**：有无结核病、糖尿病、尿路结石、出血性疾病、盆腔疾病病史。有无外伤史、手术史。月经与婚育史。

二、问诊技巧（略）



简要病史：男性，38 岁。肉眼血尿伴尿量减少 7 天。

答题要求：你作为住院医师，请围绕以上简要病史，将应该询问的患者现病史及相关病史的内容写在答题纸上。

时间：11 分钟 总分 15 分

参考答题标准

一、问诊内容

（一）现病史

1.根据主诉及相关鉴别询问

（1）发病诱因：有无感染、外伤、剧烈运动、服用药物。

（2）血尿：尿色，有无血凝块，是否为全程血尿，呈间歇性或持续性。

（3）排尿情况：尿量减少速度及具体尿量，有无泡沫尿，有无尿频、尿急、尿痛及排尿困难。

（4）伴随症状：有无发热、咯血、腰痛、皮疹、关节痛，有无其他部位出血，有无恶心、呕吐、水肿、心悸、呼吸困难。

2.诊疗经过

（1）是否曾到医院就诊，做过哪些检查：尿常规、血常规、肝肾功能、腹部 B 超。

（2）治疗情况：是否用过利尿剂及止血药治疗，疗效如何。

3.一般情况

发病以来饮食、睡眠、大便及体重变化情况。

（二）其他相关病史

1.有无药物过敏史。

2.与该病有关的其他病史：有无心脏病、肝病、肾病病史，有无出血性疾病及结缔组织病病史。有无肿瘤家族史。

二、问诊技巧（略）

简要病史：女性，25 岁，全身抽搐伴昏迷 1 小时送来急诊。

（一）现病史

1.根据主诉及相关鉴别询问

（1）注意有无诱因，有无精神刺激、情绪激动、劳累、饥饿等，是否为孕妇。

（2）抽搐发作过程如何，有无意识丧失，舌咬伤，有无两眼上翻、牙关紧闭、发绀，有无口吐白沫。昏迷程度如何，对外界刺激反应如何，深、浅反射如何。

（3）有无发热、脑膜刺激征、血压增高等。

（4）一般情况饮食、睡眠、二便情况。

2.诊疗经过做过哪些检查，是否拍过头颅 CT，脑电图等，用药情况如何。

（二）相关病史

1.既往史有无癫痫、癔症病史，有无药物过敏史。

2.个人史有无毒物接触史。

3.月经婚育史。

4.家族史。



简要病史：女性，55 岁。阵发性头晕伴呕吐 15 年，加重 3 小时。

答题要求：你作为住院医师，请围绕以上简要病史，将应该询问的患者现病史及相关病史的内容写在答题纸上。

时间：11 分钟 总分 15 分

参考答案标准

一、问诊内容

（一）现病史

1.根据主诉及相关鉴别询问

（1）**发病诱因**：有无劳累、精神因素、服用药物及外伤。

（2）**头晕**：**发作时间、频率、性质及持续时间，加重或缓解因素。**

（3）**呕吐**：次数，呕吐物性状和量，与头晕的关系。

（4）**伴随症状**：有无耳鸣、听力减退、视物旋转、站立或行走不稳，有无心悸、发热、出汗、口周及四肢麻木、视力改变。

2.诊疗经过

（1）是否曾到医院就诊，做过哪些检查：**血常规、血生化、头颅 CT、颈椎 X 线片。**

（2）**治疗情况**：有无用过抑酸剂或粘膜保护剂治疗，疗效如何。

3.一般情况

发病以来饮食、睡眠、大小便及体重变化情况。

（二）其他相关病史

1.有无药物过敏史。

2.与该病有关的其他病史：**有无晕车、晕船、中耳炎及高血压、冠心病、严重肝肾疾病、糖尿病病史。月经与生育史。**

二、问诊技巧（略）



简要病史：男性，42岁。头部撞击后短暂神志不清、失忆2小时。

答题要求：你作为住院医师，请围绕以上简要病史，将应该询问的患者现病史及相关病史的内容写在答题纸上。

时间：11分钟 总分15分

参考答案标准

一、问诊内容

（一）现病史

1. 根据主诉及相关鉴别询问

（1）受伤情况：受伤过程及具体部位。

（2）神志不清：发生时间、程度和持续时间。

（3）失忆：是顺行性还是逆行性遗忘。

（4）伴随症状：有无头痛，有无恶心、呕吐（是否为喷射性呕吐），有无四肢麻木和活动障碍。

2. 诊疗经过

（1）是否曾到医院就诊，做过哪些检查：头颅CT或头颅X线片。

（2）治疗情况：是否接受治疗，疗效如何。

3. 一般情况

发病以来饮食、睡眠、大小便及体重变化情况。

（二）其他相关病史

1. 有无药物过敏史。

2. 与该病有关的其他病史：有无癫痫、高血压及心脏病病史，有无精神神经系统疾病家族史。

二、问诊技巧（略）

第一考站 病例分析

病例分析全能解题公式

病例分析四要点（22分） 条理清晰得两分

一、初步诊断及诊断依据（8分）

1. 初步诊断：根据病理摘要找出最可能的诊断

定系统

定疾病

（先定系统，通过主诉把系统定下来，这样诊断就有了方向。然后在系统里找，几个类似疾病，鉴别诊断就好。）（诊断其实就是在，病史+阳性症状+阳性体征+阳性辅检，最终归纳为一个疾病。我们叫归纳法，然后用再用所诊断出来的疾病，去解释病例中所出现的所有症状与体征。解释的通，说明我们诊断正确，解释不通应考虑诊断错误或还有其他疾病。）

诊断的书写：



①主要疾病诊断 ②伴随疾病诊断 ③原始疾病的诊断

如：①急性右颞部硬脑膜外血肿 ②肋骨骨折 ③糖尿病

2. 诊断依据

①年龄、性别、起病缓急、诱因

②主诉及主要现病史

③阳性查体体征

④阳性辅助检查

（诊断依据就是按照上述 4 点，浓缩精编的，不用全部通篇抄。）

二、鉴别诊断（5 分）

1. 写出与初步诊断密切相关且容易混淆的几种常见病

2. 写出鉴别疾病的主要鉴别点、主要检查和鉴别诊断

（新大纲考官参考答题标准，不要求大家写出为什么与诊断疾病的鉴别点。但是由于评分考官的习惯建议大家还是简要的写出为什么与主要疾病相似和疾病区别点。通过病史、症状、体征和辅助检查与主要疾病鉴别诊断。）

三、进一步检查（4 分）

1. 常规检查（体液检查）

2. 生化检查（功能检查）

3. 形态学检查

4. 病理学检查

5. 免疫学检查

6. 肿瘤标记物检查

（进一步检查分为首选检查和确诊检查。进一步检查应该要求两个方面：一、有效。二是经济。能用费用少的检查方式，就不要用贵的。）

四、治疗原则：（3 分）

（一）一般性治疗：休息、饮食、营养、纠正水、电解质酸碱平衡、监护

（二）病因治疗：细菌-抗感染、结核-抗痨，对肿瘤：手术、放疗、化疗、生物疗

（三）对症治疗

（四）支持疗法

（要求的是治疗原则，不要求写出具体用药，用法、用量、怎么用。而很多学员，画蛇添足增加用法，容易写错，且写正确也不得分。）



病例摘要

女性，32岁，反复喘息伴咳嗽、咳痰5年，再发3天。

患者5年来反复发作喘息，多与气候变化、接触汽车尾气等刺激性气味有关。伴咳嗽，咳少许白痰。无胸闷、胸痛、心悸，无发热、盗汗，不闻刺激性气味后症状可自行缓解。喘息持续发作时，曾在当地诊所按“上呼吸道感染”症状可逐渐缓解。缓解期间无不适症状。3天前患者逛宠物市场后喘息再次发作，轻微活动即感胸闷、气促。夜间症状严重，需高枕卧位。发病以来，精神、食欲、睡眠差。大小便正常。否认过敏史。无烟酒嗜好。月经正常。否认遗传病家族史。

查体：T36.6℃，P99次/分，BP123/79mmHg。坐位，喘息状，表情焦虑，精神差。口唇无明显发绀。皮肤湿润。全身浅表淋巴结未触及肿大。胸廓外形正常，双侧触觉震感减弱，双肺叩诊呈过清音，可闻及中量呼气相哮鸣音，未闻及湿性啰音和胸膜摩擦音。心界不大，心律98次/分，率齐，未闻心脏杂音。双下肢无水肿。

实验室检查：

动脉血气分析：pH 7.43，PaO₂ 37mmHg，HCO₃⁻ 23.5mmol/L，SaO₂ 92%。

答题要求：根据以上病例摘要，请将初步诊断、诊断依据（两个以上诊断，应分别列出各自诊断依据，未分别列出扣分）、鉴别诊断、进一步检查与治疗原则写在答题纸上。

时间：15分钟 总分22分

参考答案标准

一、初步诊断

支气管哮喘急性发作期（仅答出“支气管哮喘”或“哮喘”得一半分）

二、诊断依据（初步诊断错误、诊断依据不得分）

1. 青年女性，反复发作喘息伴咳嗽，3天来再发伴胸闷、气促。
2. 与气候变化、接触刺激性气味等有关，可自行缓解，缓解期无不适症状。
3. 查体：坐位，喘息状，双肺触觉震感减弱、叩诊过清音，可闻及中量哮鸣音。

三、鉴别诊断

1. 急性左心衰竭
2. 慢性阻塞性肺疾病
3. 气道阻塞

四、进一步检查

1. 血常规（嗜酸性粒细胞计数+百分比）。
2. 胸部X线片。
3. 心电图，必要时超声心电图。
4. 肺功能检查（支气管舒张实验）。
5. 皮肤变应原检测（病情控制后）。

五、治疗原则

1. 休息、吸氧。脱离变应原。
2. 联合使用支气管舒张剂，静脉或口服糖皮质激素缓解症状。
3. 吸入糖皮质激素+支气管舒张剂预防发作。
4. 必要时机械通气治疗。
5. 哮喘的健康教育与管理。



病例摘要

男性，68岁，反复咳嗽、咳痰、痰中带血28年，加重伴发热6天，

患者28年前“淋雨”后出现发热、咳嗽。咳黄粘痰，量约30-50ml/d，伴痰中带血，无胸闷/胸痛。胸部X线提示“肺部感染”，按“肺炎”治疗后好转。此后，多次出现上述症状，经“抗感染、止血”等治疗后可缓解，6天前受凉后咳嗽，咳痰再次加重，痰量增多，量约80-100ml/d，黄浓痰，有臭味，伴发热，气喘，体温38.3℃。无痰中带血。自行口服“青霉素V钾”，疗效欠佳。本次发病以来精神状态差，食欲、睡眠尚可，大小便正常，体重无明显变化。否认肺结核、心脏病史。无药物过敏史。吸烟48年，20支/日，已戒烟12年，饮少量白酒无遗传病家族史。

查体：T38.3℃，P88次/分，R24次/分 BP127/85mmHg。消瘦，精神差，精神差。口唇无明显发绀。叩诊呈清音，双肺下可闻及散在湿性啰音及鸣音，未闻及胸膜摩擦音，心界不大，心律87次/分，率齐，未闻及心脏杂音，双手可见杵状指。

实验室检查：血常规：Hb 154g/L，RBC $4.72 \times 10^{12}/L$ ，WBC $12.5 \times 10^9/L$ ，N0.85，Plt $256 \times 10^9/L$ ，

胸部CT：右肺中叶及双肺下叶多发囊肿阴影，可见“双轨征”，双下肺散在斑片状模糊影。

答题要求：根据以上病例摘要，请将初步诊断、诊断依据（两个以上诊断，应分别列出各自诊断依据，未分别列出扣分）、鉴别诊断、进一步检查与治疗原则写在答题纸上。

时间：15分钟 总分22分

参考答案标准

一、初步诊断

- 1.支气管扩张
- 2.双下肺炎

二、诊断依据（初步诊断错误、诊断依据不得分；未分别列出各自诊断依据，扣1分）

1.支气管扩张：

- (1) 老年男性，慢性病程，反复咳嗽、咳浓痰，伴痰中带血。
- (2) 查体：双下肺湿性啰音，杵状指。
- (3) 胸部CT：双肺多发囊肿状、柱状影。

2.双下肺炎：

- (1) 发热，痰量增加、脓性痰。
- (2) 查体：双下肺湿性啰音
- (3) 血常规：白细胞总数及中性粒细胞比例明显增高。
- (4) 胸部CT：双下肺斑片状阴影。

三、鉴别诊断

- 1.慢性阻塞性肺疾病
- 2.肺结核
- 3.支气管肺癌

四、进一步检查

- 1.肝、肾功能，肿瘤标志物。
- 2.疾病原学检查（细菌培养+药敏、痰涂片抗酸染色）。
- 3.动脉血气分析
- 4.肺功能检查（病情控制后）
- 5.必要时支气管镜检查。

五、治疗原则

- 1.休息、吸氧、营养支持。



- 2.应用广谱抗生素+抗厌氧菌药物
- 3.应用支气管舒张剂、祛痰药物。
- 4 病情缓解后行肺炎球菌疫苗。流感疫苗。

金英杰张伟老师团队收集整理历年真题



病例摘要

男性，35岁，间断咳嗽、咳痰、痰中带血6年，咯血3小时。

患者3天前游泳后出现发热，体温最高达38.8℃。伴咳嗽，咳少量脓性痰。口服“感冒药”效果欠佳。1天前，上述症状加重，伴体寒、左侧胸痛，胸痛与咳嗽和深呼吸时加剧。自发病以来，精神，食欲较差，睡眠可，大小便正常，平素体健。否认传染病接触史。吸烟15年（5~8支/日），少量饮酒。否认遗传病家族史。

查体：T39.5℃，P97次/分，R26次/分 BP119/83mmHg。急性热病容。口唇无发绀。左侧呼吸动度差，左下肺触觉震感减弱，叩诊呈浊音。呼吸音减弱，余肺呼吸音清晰，双肺未闻及干湿性啰音和胸膜摩擦音。心界不大，心率96次/分，率齐，未闻及杂音，肝脾肋下未触及，双下肢无水肿。

实验室检查：血常规：Hb 146g/L，RBC $5.4 \times 10^{12}/L$ ，WBC $15.8 \times 10^9/L$ ，N0.92，Plt $269 \times 10^9/L$ 。

胸部X线片：左下肺斑片状密度增高影，左侧肋膈角消失，上外呈外高内低弧形。

答题要求：根据以上病例摘要，请将初步诊断、诊断依据（两个以上诊断，应分别列出各自诊断依据，未分别列出扣分）、鉴别诊断、进一步检查与治疗原则写在答题纸上。

时间：15分钟 总分22分

参考答案标准

一、初步诊断

1.左下肺炎（仅答“肺炎”扣分）

2.左侧类肺炎性胸腔积液

二、诊断依据（初步诊断错误、诊断依据不得分；未分别列出各自诊断依据，扣分）

1.左下肺炎：

（1）青年男性，急性起病，咳嗽，咳浓痰，伴发热。

（2）白细胞总数和中性粒细胞比例明显增高。

（3）胸部X线片示左下肺片状密度增高影。

2.左侧类肺炎性胸腔积液

（1）左侧肺炎，伴胸痛（胸膜性胸痛）

（2）查体：左下胸腔积液体征（左侧呼吸运动度差，左下肺触觉震感减弱，叩诊呈浊音，呼吸音减弱）

（3）胸部X线片示左侧胸腔积液。

三、鉴别诊断

1.肺结核 2.肺囊肿 3.脓胸

四、进一步检查

1.病原学检查（痰培养+药敏试验，痰涂片抗酸染色，血培养）。

2.动脉血气分析。

3.胸水常规，生化、病原学检查。PPD实验。

4.肝、肾功能，血电解质，血糖。

5.必要时胸部CT，支气管镜检查。

五、治疗原则

1.休息、退热、止咳、营养支持。

2.静脉点滴广谱抗生素。

3.胸腔穿刺抽液（必要时闭式引流）。

4.防止并发症



病例摘要

男性，29岁，咳嗽、咳痰4周。

患者5周前淋雨受凉后出现咳嗽。咳少量白粘痰，无发热、盗汗，无胸痛、咯血，呼吸困难，口服“头孢氨苄、利君沙”等抗感染治疗，无明显效果，行胸部X线片检查示：右肺下叶背段见不规则斑片状阴影，其内可见空洞，无液平，发病以来，大小便正常，体重下降约4kg。既往糖尿病病史6年，口服降糖药治疗，空腹血糖波动于7.0-8.1mmol/L。否认高血压、心脏病病史。无药物过敏史。无烟酒嗜好。否认遗传病家族史。

查体：T36.7℃，P88次/分，R24次/分 BP124/77mmHg。体形消瘦，皮肤巩膜无黄染，浅表淋巴结未触及肿大。双肺呼吸音稍粗，未闻及干、湿性啰音及胸膜摩擦音。心律87次/分，率齐，未闻及杂音，腹平软，肝脾肋下未触及，双下肢无水肿。

实验室检查：血常规：Hb 126g/L, RBC $7.5 \times 10^{12}/L$, N 0.70, L 0.26, ESR 75mm/h。

答题要求：根据以上病例摘要，请将初步诊断、诊断依据（两个以上诊断，应分别列出各自诊断依据，未分别列出扣分）、鉴别诊断、进一步检查与治疗原则写在答题纸上。

时间：15分钟 总分22分

参考答案标准

一、初步诊断

1. 右下肺浸润性肺结核：

2. 2型糖尿病

二、诊断依据（初步诊断错误、诊断依据不得分；未分别列出各自诊断依据，扣1分）

1. 右下肺浸润性肺结核：

- (1) 青年男性，亚急性起病。
- (2) 咳嗽，咳痰4周，抗生素治疗无效。体重下降。
- (3) 糖尿病血糖控制不理想，为接合好发因素。
- (4) 血常规正常，ESR显著增快。
- (5) 胸部X线片：右上肺下叶背段（结核好发部位）

2. 2型糖尿病：糖尿病病史，口服降糖药治疗，空腹血糖高。

三、鉴别诊断

1. 肺炎

2. 肺脓肿

四、进一步检查

1. 痰病原学检查（涂片抗酸染色、细菌培养+药敏）
2. PPD皮试、结核抗体。
3. 肝、肾功能，血糖、糖化血红蛋白。
4. 胸部CT，必要时行支气管镜检查。

五、治疗原则

1. 休息，加强营养支持治疗。
2. 按“早期、联合、规律、全程、适量”的原则行抗结核治疗（仅答“抗结核治疗”得2分）。
3. 积极治疗糖尿病



病例摘要：男性，58岁，室内装修工人，因咳嗽、咳痰2个月，痰中带血1周入院。

患者2个月前无明显诱因出现刺激性咳嗽，咳少量灰白色黏痰，伴右胸背胀痛，无发冷、发热、心悸、盗汗。曾于附近医院按呼吸道感染服用抗生素及消炎止咳中药，疗效不显著。1周末间断痰中带血，有时血多痰少，但无大量咯血，即来院就诊。

发病以来无明显消瘦，近日稍感疲乏，食欲尚可，大小便正常。

既往无肺炎、结核病史。吸烟30余年，每天20根。近5年从事室内装修业务工作。

查体：T37°C，P82次/分，R20次/分，BP124/84mmHg。发育正常，营养中等，神清合作，皮肤巩膜无黄染。双侧锁骨上未及肿大淋巴结，气管中位，无声嘶。双胸廓对称，叩清，右上肺可闻及干性啰音，无湿性啰音，左肺呼吸音正常，心率82次/分，律齐，无杂音。腹平软，未及肝脾或肿物。未见杵状指，膝反射正常。未引出病理征。

辅助检查：Hb120g/L，WBC8.1×10⁹/L，胸部X线片示右上肺前段有一约3cm×4cm大小椭圆形块状阴影，边缘模糊毛糙，可见细短的毛刺影。

答题要求：根据以上病例摘要，请将初步诊断、诊断依据（两个以上诊断，应分别列出各自诊断依据，未分别列出扣分）、鉴别诊断、进一步检查与治疗原则写在答题纸上。

时间：15分钟 总分22分

参考答案标准

1.初步诊断

原发性支气管肺癌。

2.诊断依据

- (1)老年男性，刺激性咳嗽，咳少量灰白色黏痰2个月，伴右胸背胀痛，间断少量咯血1周。
- (2)有长期的吸烟史。从事装修行业，有长期挥发性化学制剂吸入史。
- (3)查体：右上肺可闻及干性啰音，无湿性啰音。
- (4)辅助检查：胸片示右上肺前段有一约3cm×4cm大小椭圆形块状阴影，边缘模糊毛糙，可见细短的毛刺影。

3.鉴别诊断

- (1)肺炎：见前述。
- (2)慢性支气管炎：患者慢性咳嗽、咳痰，应考虑该病可能。但本病多病程漫长，迁延不愈，反复发作，逐渐加重，早期胸片可无异常，随病程进展可出现肺纹理增粗、紊乱。抗生素治疗有效。与患者胸片表现不符，考虑本病可能性小。
- (3)肺结核：可查PPD试验，痰找结核菌、痰培养等以进一步除外。

4.进一步检查

- (1)痰脱落细胞检查。(2)肿瘤标记物。(3)胸部CT检查。(4)活组织检查。(5)腹部B超。

5.治疗原则

- (1)手术切除，如患者情况许可，无远处转移，应开胸手术切除病变肺叶。
- (2)化疗、放疗配合，根据病情及病理结果选用，并可加用中药及免疫调节剂等综合治疗。



病例摘要：患者，男性，68岁，咳嗽咳痰36年，活动后胸闷5年，加重2天。

患者于36年前开始每年冬春两季出现咳嗽、咳黄痰，可伴发热、喘憋，在当地诊所使用抗生素和氨茶碱治疗，可缓解。5年前出现活动后胸闷气促，偶伴夜间阵发性呼吸困难。双下肢反复水肿，间断服用利尿剂治疗。2天前患者受凉后咳嗽加重，伴发热，38.3℃，咳黄黏痰，同时喘憋加重，夜间不能平躺。自服头孢呋辛不缓解，并逐渐出现意识障碍，嗜睡。家属送来急诊。既往：有高血压史8年，最高160/90mmHg，未规律服药。吸烟史50余年，30支/天。

查体：生命体征T 38.1℃，P 85次/分，R 25次/分，BP 150/80mmHg。对声音有反应，无法对话。口唇发绀，球结膜水肿，颈静脉充盈，双肺可闻及散在哮鸣音，右下肺湿性啰音，心脏检查未见异常；腹膨隆，肝脾未及，移动性浊音可疑；双下肢胫前可凹性水肿，病理征未引出。

实验室检查：血常规 RBC $4.0 \times 10^{12}/L$ ，WBC $13.2 \times 10^9/L$ ，N 79%，Hb 125g/L，PLT $125 \times 10^9/L$ ；尿常规及大便常规正常；血气分析 pH 7.24，PaCO₂ 88mmHg，PaO₂ 50mmHg。

答题要求：根据以上病例摘要，请将初步诊断、诊断依据（两个以上诊断，应分别列出各自诊断依据，未分别列出扣分）、鉴别诊断、进一步检查与治疗原则写在答题纸上。

时间：15分钟 总分22分

参考答案标准

1.初步诊断

慢性阻塞性肺疾病，急性加重；

慢性肺源性心脏病；肺性脑病；

Ⅱ型呼吸衰竭；呼吸性酸中毒；高血压病(2级)。

2.诊断依据

(1)老年男性，慢性病程，急性加重。咳嗽咳痰35年，活动后胸闷5年，加重2天，目前有意识障碍。

(2)既往吸烟50余年，30支/天，高血压史8年。

(3)查体T 38.1℃，R 25次/分，BP 150/80mmHg。无法对话，口唇发绀，肺部哮鸣音和湿性啰音；颈静脉充盈，双下肢水肿。

(4)辅助检查WBC $13.2 \times 10^9/L$ ，N 79%。血气分析：pH 7.24，PaCO₂ 88mmHg，PaO₂ 50mmHg。

3.鉴别诊断

(1)肺癌：该病患者多为老年男性，长期吸烟，慢性咳嗽咳痰，急性加重，应注意除外本病。但患者病史较长，无明显近期加重、乏力、消瘦等恶性肿瘤消耗性症状，建议查胸片，痰找肿瘤细胞等进一步除外。

(2)支气管哮喘：患者急性喘憋伴意识障碍，应注意除外本病。但患者起病年龄较大，长期慢性咳嗽、咳痰，缓解期仍有一定症状，发作时未闻及两肺广泛的哮鸣音，无过敏史或过敏家族史，考虑本病可能性小，必要时可于缓解时行支气管舒张试验进一步除外。

(3)肺结核：本病多有低热、乏力、盗汗、消瘦等结核中毒表现，常伴咯血，与本患者不符，可查胸片，痰找结核杆菌，痰培养以进一步除外。

(4)脑血管疾病：患者老年男性，长期吸烟，高血压病史，意识障碍，嗜睡2天，应注意除外本类疾病。但是本病多起病较急，一般不伴明显咳嗽、咳痰、喘憋等呼吸系统表现，多有神经系统定位体征，与患者不符，可查头颅CT进一步除外。

4.进一步检查

(1)电解质、肝肾功能。 (2)胸片、胸部CT。

(3)痰涂片、痰培养。痰找结核杆菌、结核杆菌培养。

(4)头颅CT。(5)心电图、心肌酶、BNP。(6)病情稳定后，肺功能检查，超声心动检查。

5.治疗原则

(1)呼吸支持：合理氧疗，机械通气。 (2)抗感染治疗。



- (3)合理应用支气管扩张剂，解痉平喘。 (4)合理利尿。
(5)纠正酸碱平衡紊乱。(6)防治消化道出血，营养支持，对症治疗。

金英杰张伟老师团队收集整理历年真题



病例摘要

女性，42 岁，胸部外伤后胸痛，呼吸困难，咯血 3 小时。

患者 3 小时前在高速上驾驶汽车时，因紧急刹车，右胸撞击在汽车方向盘上，当即感到右前胸疼痛难忍，呼吸困难，咯血数口，后呼吸困难逐渐加重，随即送来医院。既往体健。无手术、外伤史及药物过敏史。无传染病患者接触史。

查体：T37.3℃，P134 次/分，R32 次/分 BP97/62mmHg。神志清楚，口唇发绀。气管明显向左侧偏移，颈、胸部可触及广泛握雪感。右胸廓膨隆，触痛明显，无骨擦感，叩诊呈鼓音，腹部平软，无压痛及反跳痛，肝脾未触及，肠鸣音正常。四肢活动正常，Babinski 征阴性。

胸部 X 线片：胸部皮下气肿明显，右肺被压缩于肺门，纵隔明显左移，肋骨未见骨折。双侧肋膈角明显。

答题要求：根据以上病例摘要，请将初步诊断、诊断依据（两个以上诊断，应分别列出各自诊断依据，未分别列出扣分）、鉴别诊断、进一步检查与治疗原则写在答题纸上。

时间：15 分钟 总分 22 分

参考答案标准

一、初步诊断

- 1.右侧张力性气胸
- 2.右肺损伤

二、诊断依据（初步诊断错误、诊断依据不得分；未分别列出各自诊断依据，扣 1 分）

- 1.右侧张力性气胸：
 - (1) 右胸外伤史，严重呼吸困难，口唇发绀。
 - (2) 呼吸频率、心率显著增快。
 - (3) 皮下气肿，右肺叩诊鼓音，呼吸音消失。
 - (4) 胸部 X 线片：右侧气胸（右肺被完全压缩）。

- 2.右肺损伤：

- (1) 胸部外伤史
 - (2) 咯血

三、鉴别诊断

- 1.开放性气胸
- 2.自发性气胸

四、进一步检查

- 1.诊断性胸腔穿刺。
- 2.病情平稳后行胸部 CT 检查。

五、治疗原则

- 1.立即行右侧胸腔穿刺减压或闭式引流。
- 2.使用抗生素防止感染。
- 3.镇痛
- 4.保持呼吸道通畅，吸氧。
- 5.必要时开胸探查。



病例摘要：男性，18岁，外伤后胸痛、呼吸困难2小时。

患者2小时前骑自行车不小心跌入沟中，左胸与沟底石头发生碰撞倒地。当时即感左侧胸痛，以呼吸和活动时加重，伴有呼吸困难和少量血痰；无昏迷、无呕吐。遂被送入医院。既往体健，无烟酒嗜好。

查体：BP 80 / 50mmHg，P 148次 / 分，R 40次 / 分。神志清晰、对答合理、呼吸急促、痛苦表情。吸氧下呼吸紧迫反而加重，伴口唇青紫，颈静脉怒张不明显。气管移向右侧。左胸廓饱满，呼吸运动较右胸弱。左前胸壁稍塌陷，表面见皮肤擦挫伤及瘀斑、可见反常呼吸运动，触诊左胸语颤略增强，左腋下可扪及3条肋骨断端(第4、5、6肋骨)有明显触痛，双下肺野叩诊略浊，余肺野叩诊清音，听诊双肺呼吸音减弱、双下肺可闻湿性啰音、左肺野可闻痰鸣音，左肺语音传导稍增强。皮下气肿，上自颈部、胸部至上腹部均可触及皮下积气感。左心界叩诊不清，心律整，心率148次/分，心音较弱，未闻及杂音。腹部平软，无压痛或肌紧张，肠鸣音正常，肝脾未及。下肢无水肿，四肢活动正常，未引出病理反射。

参考答案标准

1.初步诊断

左侧第4、5、6肋骨骨折；张力性气胸；休克。

2.诊断依据

(1)青年男性，外伤后胸痛、呼吸困难2小时。

(2)查体：BP 80 / 50mmHg，P 148次 / 分。呼吸急促、痛苦表情。吸氧下呼吸紧迫反而加重，伴口唇青紫。气管移向右侧。左胸廓饱满，呼吸运动较右胸弱。左前胸壁稍塌陷、表面见皮肤擦挫伤及瘀斑，可见反常呼吸运动，触诊左胸语颤略增强、左腋下可扪及3条肋骨断端(第4、5、6肋骨)、有明显触痛。考虑符合多发多根肋骨骨折、张力性气胸、休克的临床表现。

3.鉴别诊断主要与其他胸部闭合性损伤相鉴别：

(1)闭合性气胸：症状相对较轻，多半无发绀或休克等，患者病情严重，呼吸困难，循环障碍明显，考虑可能性小。

(2)开放性气胸：可有明显呼吸困难、循环障碍等，但多为开放性损伤，可见开放性伤口，闻及气体进出胸膜的声音。该患者病史中未提及相关查体特征，考虑开放性气胸的可能性较小。

(3)血胸：患者胸部外伤后出现血压下降，脉搏细速等休克表现，应注意是否合并血胸，但血胸时伤侧胸部叩诊浊音，与该患者查体不符，建议查胸片、血常规等进一步除外。

(4)心包填塞(心包积血) 患者胸部外伤，出现呼吸困难、休克表现，应注意有无心包填塞，但心包堵塞时有颈静脉怒张，舒张压上升，脉压缩小等体征，与患者不符，考虑可能性较小，可查胸片，超声心动等进一步除外。

4.进一步检查因属急诊，检查与紧急处理要相结合。

(1)立即胸穿，闭式引流，抽气，放置胸腔闭式引流瓶。

(2)摄胸部X线正、侧位片。

(3)ECG(心电图)，BP持续监测，血常规，血气分析。

(4)超声心动。

5.治疗原则

(1)纠正休克，输血补液，保持呼吸道通畅，吸氧。

(2)胸腔穿刺，闭式引流，密切观察病情，必要时开胸探查。

(3)抗生素防治感染，同时行对症处理，包括镇痛、局部阻滞麻醉和固定胸廓等。



第二节 心血管系统

病例摘要

男性，64岁，突发心悸伴气促3小时。

患者3小时搬家时突发心悸、气促，无胸痛，无咳嗽、咯血，送来急诊。既往有“急性广泛前壁心肌梗死”5年，保守治疗。否认糖尿病病史，吸烟50年，每天30支。无遗传病家族史。

查体：T36.5℃，P97次/分，R25次/分 BP102/60mmHg。神志清楚，半卧位，口唇发绀，颈静脉未见充盈，甲状腺无肿大，双肺可闻及大量湿性啰音。心尖波动位于左侧第五肋间锁骨中线外2cm处，心率137次/分，律绝对不齐，未闻及心脏杂音。腹平坦，无压痛，肝脾未触及，移动性浊音（-）。双下肢无水肿。

实验室检查：入院后急查CK250 U/L，CK-MB 18U/L。

答题要求：根据以上病例摘要，请将初步诊断、诊断依据（两个以上诊断，应分别列出各自诊断依据，未分别列出扣分）、鉴别诊断、进一步检查与治疗原则写在答题纸上。

时间：15分钟 总分22分

参考答案标准

一、初步诊断

1.急性左心衰竭

2.冠心病

陈旧性广泛前壁心肌梗死

心脏扩大

3.快速心房颤动

二、诊断依据（初步诊断错误、诊断依据不得分；未分别列出各自诊断依据，扣1分）

1.急性左心衰竭：

（1）陈旧性心肌梗死病史。

（2）用力排便后突发呼吸困难。

（3）半卧位，口唇发绀，双肺大量湿性啰音。

（4）心率137次/分

2.冠心病,陈旧性广泛前壁心肌梗死,心脏扩大；

（1）老年男性，有吸烟史。

（2）“广泛前壁心肌梗死”病史2年，心脏扩大。

（3）心肌坏死标记物正常。

3.快速心房颤动：心率136次/分，心率绝对不齐，短拙脉。

三、鉴别诊断

1.心绞痛 2.主动脉夹层 3.急性肺栓塞 4.支气管哮喘

四、进一步检查

1.BNP 2.心电图 3.血常规，动脉血气分析，血糖，肝，肾功能，血脂。

4.胸部X线片，超声心电图。

五、治疗原则

1.坐位，双腿下垂，吸氧，控制液体入量。 2.应用咖啡。 3.应用快速利尿剂

4.应用血管扩张剂 5.应用洋地黄类药物 6.冠心病二级预防



病例摘要：患者，女性，18岁，心前区不适、心悸3天来诊。

患者于3天前无明显诱因感心前区不适、心悸，频率数分钟1次至3~4次/分不等。无心悸、胸闷、胸痛，日常活动不受限。近来进食和睡眠正常，体重无下降。二便正常。

既往体健。

查体：T 37°C，P 88次/分，R 20次/分，BP 120/70mmHg。一般状况无明显异常，浅表淋巴结无肿大，巩膜无黄染。心界不大，心律不齐，可闻及早搏，心音有力，提早出现的搏动S1增强，S2减弱，各瓣膜区未闻及杂音。肺部腹部检查未见异常。

实验室检查：ECG如下图所示。

答题要求：根据以上病例摘要，请将初步诊断、诊断依据（两个以上诊断，应分别列出各自诊断依据，未分别列出扣分）、鉴别诊断、进一步检查与治疗原则写在答题纸上。

时间：15分钟 总分22分

参考答案标准

1.初步诊断

心律失常—室性早搏。

2.诊断依据

(1)青年女性，心前区不适、心悸3天。

(2)查体可闻及早搏，心音有力，提早出现的搏动S1增强，S2减弱。

(3)辅助检查心电图示室性早搏。

3.鉴别诊断

房性早搏伴室内差异性传导：也可以出现宽大畸形QRS波群，但QRS波群前可见提早畸形的P'波。

4.进一步检查

(1)24小时动态心电图可详细记录早搏发生的次数，发生的规律，治疗效果等。怀疑心肌炎者可进行心肌酶学检查。

(2)心脏超声检查可发现瓣膜病、心肌病和冠心病等器质性心脏病患者。

5.治疗原则

无器质性心脏病基础的过早搏动，不需特殊治疗。有症状者宜解除顾虑，由紧张过度情绪激动或运动诱发的过早搏动可试用镇静剂和β受体阻滞剂。

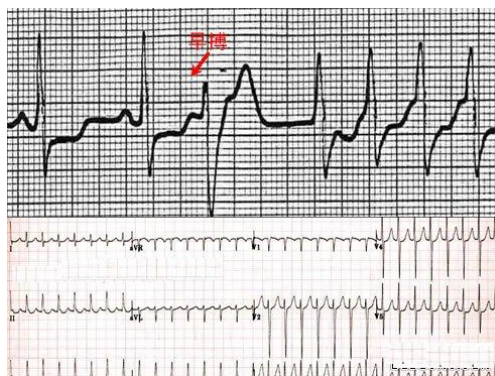
频繁发作、症状明显或伴有器质性心脏病者，宜尽快找出早搏发作的病因和诱因，给予相应的病因和诱因治疗，同时正确识别其潜在致命可能，积极治疗病因和对症治疗。



病例摘要：患者，男性，25岁，阵发心慌2年，复发1小时。

患者于2年前间断出现心慌，可由运动或情绪激动诱发，发作突然，感心慌胸闷，无胸痛，持续20~30分钟可以自行突然好转，无症状时查心电图正常。每年发作2~3次，未进一步检查。1小时前患者再次突然发作心慌，性质程度同前，感恶心，无呕吐、腹痛、腹泻，急来就诊。病来进食和睡眠正常，体重无下降，二便正常。既往体健。

查体：T 36.3℃，P 150次/分，R 21次/分，BP 110/70mmHg。一般状况无明显异常，浅表淋巴结无肿大，巩膜无黄染。心界不大，心律齐，心音有力，各瓣膜区未闻及杂音。肺部腹部检查未见异常。



实验室检查：ECG 如下图所示。

答题要求：根据以上病例摘要，请将初步诊断、诊断依据（两个以上诊断，应分别列出各自诊断依据，未分别列出扣分）、鉴别诊断、进一步检查与治疗原则写在答题纸上。

时间：15分钟 总分22分

参考答案标准

1.初步诊断

阵发性室上性心动过速。

2.诊断依据

(1)青年男性，慢性病程，反复发作。阵发心慌2年，复发1小时。患者间断出现心悸，呈突发突止，每次约持续20~30分钟可自行好转。

(2)查体：P 150次/分，心律齐，心音有力，各瓣膜区未闻及杂音。

(3)辅助检查：心电图示室上性心动过速。

3.鉴别诊断

(1)窦性心动过速心律规则，心率多在100~150次/分之间，QRS前可见规律P波。

(2)房性心动过速P波多低小而不清晰，P-P规则，心房率多在160~280次/分之间。

(3)阵发性室性心动过速ECG示连续3次以上快速的宽大畸形QRS波，与P波无关。

4.进一步检查

ECG基本可以确诊，必要时可行心脏电生理检查以明确分型并治疗。

5.治疗原则

(1)刺激迷走神经。

(2)可选用维拉帕米、普罗帕酮、洋地黄等静脉注射(注意：房室正路逆传型AVRT禁用迷走神经刺激，洋地黄，维拉帕米)。

(3)经食管快速心房调搏。

(4)症状严重者立即电复律治疗。(5)经导管射频消融术。



病例摘要

男性，50岁，反复发作性胸痛5年。

患者5年来反复发作性胸骨后疼痛，呈压迫感，多因情绪激动或劳累诱发，每年发作3-5分钟，休息后自行缓解，无头晕、头疼，偶有腹胀、反酸，增到当地医院就诊，多次做心电图大致正常。患病以来，生活和活动如常，睡眠可，大小便正常，体重无变化。既往有糖尿病史，口服降糖药及控制饮食治疗。无药物过敏史。

查体：T36.6℃，P88次/分，R19次/分。BP135/75mmHg。神志清楚，无颈静脉怒张，双侧颈部未闻及血管杂音。双肺呼吸音清晰，心界不大，心率84次/分，率齐，未闻及心脏杂音。腹平软，无压痛，肝脾未触及，双下肢无水肿，双侧足背动脉波动对称。

实验室检查：CK176U/L，CK-MB 8 U/L，cTnT 0.02 ng/ml。空腹血糖 7.8mmol/L。

答题要求：根据以上病例摘要，请将初步诊断、诊断依据（两个以上诊断，应分别列出各自诊断依据，未分别列出扣分）、鉴别诊断、进一步检查与治疗原则写在答题纸上。

时间：15分钟 总分22分

参考答案标准

一、初步诊断

1.冠心病

稳定型心绞痛 心功能1级（NYHA）

2.2型糖尿病

二、诊断依据（初步诊断错误、诊断依据不得分；未分别列出各自诊断依据，扣1分）

1.冠心病、稳定型心绞痛、心功能1级（NYHA）

- （1）中年女性，有糖尿病史。
- （2）胸痛发作频率、程度、时限、诱发因素稳定。
- （3）心电图及心肌坏死标记物正常。
- （4）心功能1级：活动量不受限。

2.2型糖尿病：有糖尿病史，空腹血糖增高。

三、鉴别诊断

- 1.急性心肌梗死
- 2.不稳定型心绞痛
- 3.胃食管反流病

四、进一步检查

- 1.心电图负荷试验。
- 2.超声心动图
- 3.血常规，血电解质，肝、肾功能，血脂检查，
- 4.必要时行冠状动脉CTA或造影检查。
- 5.胃镜

五、治疗原则

- 1.去除诱因，糖尿病饮食，适度运动。
- 2.使用长效硝酸酯、β受体阻滞剂、钙通道阻滞剂缓解疼痛。
- 3.抗血小板聚集药物治疗。
- 4.必要时行冠状动脉介入治疗。
- 5.控制血糖
- 6.冠心病二级预防。



病例摘要：男性，55 岁，胸骨后压榨性痛，伴恶心、呕吐 2 小时

患者于 2 小时前打篮球时突然感到胸骨后疼痛，压榨性，有濒死感，休息与口含硝酸甘油均不能缓解，伴大汗、恶心，呕吐过两次，为胃内容物，二便正常。既往无高血压和心绞痛病史，无药物过敏史，吸烟 20 余年，每天 1 包

查体：T36.8℃，P100 次/分，R20 次/分，BP100/60mmHg，急性痛苦病容，平卧位，无皮疹和紫绀，浅表淋巴结未触及，巩膜不黄，颈软，颈静脉无怒张，心界不大，心率 100 次/分，有期前收缩 5-6 次/分，心尖部有 S4，肺清无罗音，腹平软，肝脾未触及，下肢不肿。

心电图示：ST V1-5 升高，QRS V1-5 呈 Qr 型，T 波倒置和室性早搏。

答题要求：根据以上病例摘要，请将初步诊断、诊断依据（两个以上诊断，应分别列出各自诊断依据，未分别列出扣分）、鉴别诊断、进一步检查与治疗原则写在答题纸上。

时间：15 分钟 总分 22 分

一、诊断及诊断依据

(一)诊断

冠心病 急性前壁心肌梗死 室性期前收缩 心界不大 心功能 I 级

(二)诊断依据

- 1.典型心绞痛而持续 2 小时不缓解，休息与口含硝酸甘油均无效，有吸烟史(危险因素)
- 2.心电图示急性前壁心肌梗死，室性期前收缩
- 3.查体心叩不大，有期前收缩，心尖部有 S4

二、鉴别诊断

- 1.夹层动脉瘤
- 2.心绞痛
- 3.急性心包炎

三、进一步检查

- 1.继续心电图检查，观察其动态变化
- 2.化验心肌酶谱
- 3.凝血功能检查，以备溶栓抗凝治疗
- 4.化验血脂、血糖、肾功
- 5.恢复期作运动核素心肌显像、心血池、Holter、超声心动图检查，找出高危因素，作冠状动脉造影与介入性治疗

介入性治疗

四、治疗原则

- 1.绝对卧床休息 3-5 天，持续心电监护，低脂半流食，保持大便通畅
- 2.溶栓治疗：发病 6 小时内，无出血障碍及溶栓禁忌证，可用尿激酶、链激酶或 t-PA 溶栓治疗；抗凝治疗：溶栓后用肝素静滴，口服阿司匹林
- 3.吸氧，解除疼痛：哌替啶或吗啡，静滴硝酸甘油；消除心律失常：利多卡因
- 4.有条件必要时行介入治疗

病例摘要

男性，72 岁，突发胸痛伴大汗、呕吐 3 小时。

患者 3 小时前打麻将，情绪激动时突发胸闷痛，持续 30 分钟，并向前肩部放射，自行含服硝酸甘油片不能缓解；随之出现气短、恶心、呕吐 2 次胃内容物，伴大汗。急来院就诊。既往有高血压 20 年，最高血压 180/110mmHg。肝病史。吸烟 42 年，每天 30 支，少量饮酒。否认高血压家族史。

查体：T36.3℃，P97 次/分，R19 次/分。BP158/97mmHg。痛苦面容，口唇无发绀，浅表淋巴结未触



及，甲状腺无肿大。双肺呼吸音清晰。心界不大，心率 96 次/分，律齐， $A_2 > P_2$ 心音稍低，未闻及心脏杂音，腹平软，无压痛，肝脾未触及。双下肢无水肿。

实验室检查：入院即刻采血，肌钙蛋白测定阴性。

心电图： $V_3 \sim V_5$ 导联 ST 段背向上抬高 0.6mV。

答题要求：根据以上病例摘要，请将初步诊断、诊断依据（两个以上诊断，应分别列出各自诊断依据，未分别列出扣分）、鉴别诊断、进一步检查与治疗原则写在答题纸上。

时间：15 分钟分 22 分

参考答题标准

一、初步诊断

1. 冠心病

急性前壁心肌梗死

心功能 1 级（killip 分级）

2. 高血压 3 级 很危险

二、诊断依据

1. 冠心病 急性前壁心肌梗死。心功能 1 级（killip 分级）

- (1) 老年男性，急性发病，有高血压及吸烟史。
- (2) 情绪激动时发作胸痛，持续时间长，有放射痛，含服硝酸甘油后不缓解，伴恶心、呕吐及大汗。
- (3) 体查：痛苦面容，心音稍低。
- (4) 心电图： $V_3 \sim V_5$ 导联 ST 段抬高。
- (5) 心功能 1 级（killip 分级）：双肺呼吸。

2. 高血压 3 级 很危险

- (1) 高血压史 20 年，最高血压 180/110mmhg，为 3 级
- (2) 吸烟史，合并心肌梗死。

三、鉴别诊断

1. 心绞痛 2. 急性肺栓塞 3. 主动脉夹层 4. 急性胆道疾病

四、进一步检查

1. 监测心肌坏死标记物及心电图变化。
2. 肝、肾功能，电解质，血糖，血脂，动脉血气分析，凝血功能。
3. 超声心动图。
4. 胸部 X 线片，腹部 B 超。
5. 必要时行冠状动脉造影。

五、治疗原则

1. 卧床休息、吸氧、心电监护、低脂饮食、戒烟。
2. 接触疼痛（如杜冷丁、吗啡、硝酸酯类药物等）。
3. 抗凝及抗血小板聚集药物治疗。
4. 心肌再灌注治疗（静脉溶栓或冠状动脉介入治疗）。
5. 长期降压治疗。
6. 对症下药。
7. 冠心病二级预防。



病例摘要

男性，32岁。劳累后胸闷，气急3年，夜间不能平卧两个月。

患者3年前开始劳累后感胸闷、气促，休息片刻能缓解，日常工作和生活不受影响，未重视。近一个月来“感冒”后稍活动感胸闷、气促，伴心悸，夜间不能平卧，时有夜间憋醒，无发热，既往有反复上呼吸道感染史，无烟、酒嗜好，无遗传病家族史。

查体：T36.7℃，P113次/分，R22次/分，BP137/67mmHg。皮肤未见出血点或皮疹，巩膜无黄染，口唇轻度发绀，浅表淋巴结未触及，甲状腺无肿大，双肺可闻及少量湿性啰音。心尖向左下扩大，心率112次/分，可闻及奔马律，A₂减弱，胸骨左缘第3肋间可闻及舒张期高调递减型叹气样杂音，向心尖部传导，心间部可闻及舒张中期低调隆隆样杂音，局限，腹软，无压痛，肝脾未触及，移动性浊音（-） 下肢无水肿，可触及水冲脉。

答题要求：根据以上病例摘要，请将初步诊断、诊断依据（两个以上诊断，应分别列出各自诊断依据，未分别列出扣分）、鉴别诊断、进一步检查与治疗原则写在答题纸上。

时间：15分钟 总分22分

参考答案标准

一、初步诊断

风湿性心脏病 二尖瓣狭窄 主动脉瓣关闭不全 心脏扩大
心功能III级（NYHA分级）

二、诊断依据（初步诊断错误，诊断依据不得分）

- 1.青年男性，起病缓、病程长。
- 2.劳累后胸闷、气促。
- 3.口唇轻度发绀，心脏听诊可闻及杂音。
- 4.有反复上呼吸道感染史，考虑为风湿性心脏病。
- 5.二尖瓣狭窄、主动脉瓣关闭不全；心尖部可闻及舒张中期低调的隆隆样杂音，符合二尖瓣狭窄。A₂减弱，胸骨左缘第3肋间可闻及高调递减型舒张期叹气样杂音，向心尖部传导，符合主动脉瓣关闭不全。
- 6.心尖向左下扩大
- 7.心功能III级：稍活动感胸闷、气促伴心悸，夜间呼吸困难。

三、鉴别诊断

- 1.先天性心脏病
- 2.心肌炎
- 3.心肌病
- 4.支气管哮喘

四、进一步检查

- 1.超声心动图。
- 2.心电图、胸部X线片。
- 3.血沉，抗“O”，病毒抗体。
- 4.血糖，肝、肾功能，电解质，血脂。
- 5.肺功能检查。

五、治疗原则

- 1.休息，低钠盐饮食，控制液体摄入量。
- 2.纠正心功能不全：利尿剂，血管扩张剂，必要时使用洋地黄。
- 3.必要时行心脏瓣膜外科手术。
- 4.预防上呼吸道感染。



病例摘要：患者，男性，67岁，农民，体力活动耐力下降1年，加重1个月。

患者1年前出现上班时乏力、易疲劳，休息后可缓解，未在意。近1月症状加重，伴有胸闷、憋气，偶有头晕，无胸痛。于当地医院行ECG示：窦性心律，左室高电压，偶发房性早搏。起病以来食欲、睡眠可，夜可平卧入睡，二便正常。

既往体健，否认高血压、高脂血症、糖尿病、风湿病等病史。无烟酒嗜好。祖父曾于56岁时死于心脏病，病因不明。

查体：T 36.5℃，P 96次/分，R 24次/分，BP 112/82mmHg。神志清楚，自动体位。呼吸较急促，口唇无发绀，甲状腺不大，气管居中。胸廓对称，双肺底闻及细小水泡音。心界向左扩大，心率96次/分，律齐，于胸骨左缘第3肋间隙可闻及4/6级粗糙的收缩期杂音。腹部平坦，全腹无压痛，肝脾未触及，双下肢无水肿。毛细血管搏动征(+)。

实验室检查：血清心肌酶学均在正常范围。WBC $10.0 \times 10^9/L$ ，N 0.78，L 0.22。血沉 10mm/h。胸部X线：心影左下增大，心胸比例 0.55。

答题要求：根据以上病例摘要，请将初步诊断、诊断依据（两个以上诊断，应分别列出各自诊断依据，未分别列出扣分）、鉴别诊断、进一步检查与治疗原则写在答题纸上。

时间：15分钟总分22分

参考答案标准

1.初步诊断

主动脉瓣狭窄；心界向左扩大；心功能II～III级(NYHA分级)。

2.诊断依据

(1)老年男性，慢性病程。患者田间劳作时出现乏力，易疲劳1年，加重1月伴胸闷、憋气。

(2)查体：呼吸急促，双肺底闻及细小水泡音。心界左大，胸骨左缘第3肋间隙可闻及4/6级粗糙的收缩期杂音。毛细血管搏动征(+)。

(3)辅助检查：胸部X线示心影左下增大，心胸比例 0.55。

(4)既往祖父曾于56岁死于心脏病。

3.鉴别诊断

(1)高血压心脏病：有明确的高血压病史，一般无心脏杂音及周围血管征。患者无高血压病史，查体血压不高，可复查血压，查UCG，眼底等进一步除外。

(2)冠状动脉粥样硬化性心脏病：多有相关的危险因素，表现为胸痛或心前区疼痛，与活动相关，休息或服用硝酸酯类药物可缓解。一般无特异性心脏杂音。可行运动平板试验、心肌核素显像、UCG，必要时行冠脉造影进一步除外。

(3)肥厚梗阻型心肌病：多表现为心尖区内侧或胸骨左缘中下段收缩期杂音，常伴室性心律失常。可行UCG以进一步除外。

4.进一步检查

(1)ECG。 (2)UCG。 (3)眼底检查。 (4)运动平板试验。 (5)冠脉造影。

5.治疗原则避免剧烈活动，低盐饮食；应用ACEI类药物。尽早手术治疗。



病例摘要：

患者男性，66岁，低热、乏力及双下肢水肿半年，加重1个月。

患者半年前感冒后出现低热，体温波动在 $37.2\sim 37.5^{\circ}\text{C}$ ，伴乏力，双下肢水肿。曾自服消炎药、利尿药(具体不详)症状略有改善。1个月前无明显诱因自觉上述症状加重，上腹部闷胀，活动后喘憋，经常有心前区尖锐性疼痛。患者自发病以来，睡眠差，无咳嗽、咯血及胸痛，大、小便正常。既往糖尿病6年，控制饮食，平时不监测血糖。有多饮、消瘦。无高血压病史，否认肝炎等传染病史。自诉青霉素过敏。无烟酒嗜好。

查体： $T37.5^{\circ}\text{C}$ ，P96次/分，R23次/分，BP110/76mmHg，神志清，消瘦，半卧位，可见颈静脉怒张。浅表淋巴结未触及肿大。甲状腺不大，未触及肿物，无血管杂音。双肺呼吸音粗，未闻及干、湿性啰音。心界向两侧扩大，HR95次/分，心律齐，心音遥远，未闻及杂音及心包摩擦音。腹软，无压痛，肝肋下4cm，质软，无压痛，脾未及，移动性浊音可疑。双下肢可凹性水肿。无奇脉。

辅助检查：超声心动图示中等量心包积液。心脏X线检查示左右心缘变直，可见心包钙化。**答题要求：根据以上病例摘要，请将初步诊断、诊断依据（两个以上诊断，应分别列出各自诊断依据，未分别列出扣分）、鉴别诊断、进一步检查与治疗原则写在答题纸上。**

时间：15分钟总分22分

参考答案标准

1.初步诊断

心包积液；结核性心包炎；2型糖尿病。

2.诊断依据

(1)老年男性，慢性病程，隐匿起病。低热、乏力、双下肢水肿半年，加重1个月。

(2)既往糖尿病6年，未监测血糖。

(3)查体： $T37.5^{\circ}\text{C}$ ，心界向两侧扩大，心音遥远。肝肋下4cm，质软，无压痛。移动性浊音可疑。双下肢可凹性水肿。

(4)辅助检查：超声心动图示中等量心包积液。心脏X线检查见左右心缘变直，可见心包钙化。

3.鉴别诊断

(1)肿瘤性心包炎：一般病史较短，常有原发肿瘤表现，心包积液进展迅速，可引起急性或亚急性心包填塞，可完善心包积液检查以进一步除外。

(2)病毒性心包炎：病史一般较短，常有上呼吸道感染史，疾病较急，胸痛多较剧烈，常有心包摩擦音，考虑与患者不符，可完善心包积液检查，进一步除外。

(3)化脓性心包炎：起病多急骤，常有明显寒战、高热及全身感染中毒症状，可完善血常规，心包积液检查进一步除外。

4.进一步检查

(1)血、尿常规，肝肾功、电解质、血糖、血脂等。

(2)痰涂片、痰培养。(3)PPD。(4)ESR。

(5)心包积液常规、生化、涂片染色，普通细菌培养，抗酸染色，结核杆菌培养找肿瘤细胞。

(6)心电图。

5.治疗原则

(1)明确诊断后尽早抗结核治疗。

(2)如出现急性心脏填塞，应行心包穿刺缓解症状。

(3)心包缩窄时应早期手术治疗。

第三节 消化系统



病例摘要：患者，男性，62岁，反酸、胃部灼热感2年。

患者于2年前出现反酸、嗝气、胃部灼热感，餐后明显，伴有胸骨后不适感。近1年来发作频繁，偶伴有吞咽不适。遂就诊我院。起病以来食欲、睡眠可，夜可平卧入睡，二便正常。

既往体健，否认高血压、高脂血症、糖尿病、风湿病等病史。无烟酒嗜好。

查体：体温36.6℃，脉搏84次/分，呼吸24次/分，血压111/83 mmHg。神志清楚，自动体位，口唇无发绀，甲状腺不大，气管居中。胸廓对称，双肺听诊音清，未闻及啰音。心界不大，心率84次/分，心律齐。腹部平坦，全腹无压痛，肝脾未触及，双下肢无水肿。

实验室检查：胃镜提示食管下段红色条样糜烂带，最长径小于5mm，不融合。

答题要求：根据以上病例摘要，请将初步诊断、诊断依据（两个以上诊断，应分别列出各自诊断依据，未分别列出扣分）、鉴别诊断、进一步检查与治疗原则写在答题纸上。

时间：15分钟 总分22分

参考答案标准

1.初步诊断

反流性食管炎。

2.诊断依据

患者中年男性，慢性病程，反酸、胃部灼热感2年；餐后明显。胃镜提示食管下段红色条样糜烂带，最长径小于5mm，不融合，但无肿瘤证据。

3.鉴别诊断

(1)贲门失弛缓症可有反酸，烧灼感，但常有间歇性吞咽困难，食管吞钡可见“鸟嘴征”，食管镜可见食管扩张，贲门部闭合，但食管镜可通过。

(2)食管癌多表现为进行性吞咽困难伴胸痛，反流等，内镜检查可发现占位性病变，病理检查可证实。

(3)食管裂孔疝可有反酸，胸痛表现，但钡餐可显示胃疝入胸腔，结合胃镜大多可明确。

4.进一步检查

可行消化道造影，食管测压，PPI实验性治疗，如有进一步提示可查胸部CT等进一步除外其他疾病。

5.治疗原则

(1)一般治疗

1)抬高床头、避免进餐后立即卧床。

2)戒烟、禁酒，避免高脂饮食、刺激性食物。

(2)药物治疗

1)抑酸治疗。

2)促动力药。

3)胃黏膜保护药。

4)维持药物治疗。



病例摘要：男性，52岁，工人，因吞咽困难5个月入院。

患者5月前每于进食较干食物后感咽下不适，未予重视。近2个月症状逐渐加重，进食后有明显发噎，可伴有胸骨后灼痛，停止进食并少量饮水后可缓解。症状反复发作，时轻时重。近1个周末病情明显加重，发作时伴恶心，并呕吐少量食物。2周末每日只能进少许流质饮食，同时有轻度咳嗽，咯白色黏液痰。发病来体重减轻5kg，进食少，1~2天大便一次，小便尚可。既往体健，无明确的胃病或结核病史，家族中无类似疾病患者。

查体：T37°C，P84次/分，R22次/分，BP128/85mmHg。

一般情况较差，营养不良，巩膜无黄染，锁骨上淋巴结未触及，胸廓对称，两肺呼吸音稍低，未闻及啰音，叩诊心界不大，律整，心率84次/分，未闻及杂音。腹平软，无压痛，肝脾未触及，肠鸣音正常。

实验室检查：Hb102g/L，WBC 5.3×10^9 /L，大便潜血(-)。

答题要求：根据以上病例摘要，请将初步诊断、诊断依据（两个以上诊断，应分别列出各自诊断依据，未分别列出扣分）、鉴别诊断、进一步检查与治疗原则写在答题纸上。

时间：15分钟 总分22分

参考答题标准

1.初步诊断

食管癌；贫血(轻度)。

2.诊断依据

- (1)老年男性，慢性病程。
- (2)主诉吞咽困难6个月。伴有胸骨后灼痛，恶心，并呕吐少量食物，体重下降。
- (3)查体一般情况差，营养不良。
- (4)辅助检查 Hb102g/L。

3.鉴别诊断

- (1)贲门失弛缓症：可有反流和吞咽梗阻，但本病多见于青壮年，病程较长，全身情况良好，可行X线钡餐造影、食管镜以鉴别。
- (2)反流性食管炎：可有明显的反酸、胃灼热、胸骨后痛，可并发呼吸道症状，但病程更长，吞咽困难、体重下降不明显，内镜检查+组织学活检可明确。
- (3)其他导致吞咽困难的病变，如食管良性肿瘤、食管憩室或纵隔肿瘤外压等，结合影像学检查，内镜，活检亦不难鉴别。

4.进一步检查

- (1)X线钡餐造影检查。(2)内镜+活检病理检查。
- (3)CT检查。(4)血清铁、铁蛋白、转铁结合力。
- (5)叶酸、维生素B12。

5.治疗原则

- (1)手术治疗条件允许时，应尽可能行根治性切除术。
- (2)姑息治疗如放置食管支架等。
- (3)放射治疗可作为辅助治疗或姑息治疗。



病例摘要：男性，35 岁。上腹痛、呕吐 1 天。

患者 1 天前饮白酒后出现持续上腹烧灼样痛，阵发性加剧，疼痛无放射。伴恶心、呕吐，呕吐物为胃内容物，无鲜血、咖啡渣样物，呕吐后腹痛可暂缓解。排成形便一次，大便色黄，无黏液脓血。无发热、反酸、烧心。未服药。既往体健。无药物过敏史。

查体：T 36.9℃，神志清楚。巩膜无黄染，结膜无苍白。双肺呼吸音清。心律齐，未闻及杂音。腹软，剑突下轻压痛，无反跳痛、肌紧张。肝脾未触及，麦氏点无压痛。Murphy 征阴性。肝肾区无叩痛。肠鸣音正常。

实验室检查：血：WBC $6.5 \times 10^9 / L$ ，AMS 77U / L。尿：AMS 210U / L。

答题要求：根据以上病例摘要，请将初步诊断、诊断依据（两个以上诊断，应分别列出各自诊断依据，未分别列出扣分）、鉴别诊断、进一步检查与治疗原则写在答题纸上。

时间：15 分钟 总分 22 分

参考答题标准

1.初步诊断

急性胃炎。

2.诊断依据

(1)青年男性，急性病程。1 天前空腹饮酒后出现上腹痛，阵发性加剧，伴恶心、呕吐，呕吐物为胃内容物，呕吐后腹痛可暂缓解。

(2)体格检查：巩膜无黄染，腹软，剑突下轻压痛，无反跳痛、肌紧张。

(3)实验室检查：血 WBC 计数正常，血、尿 AMY 均正常。

3.鉴别诊断

(1)急性胆囊炎：该患者饮酒后持续上腹痛，阵发性加剧，但疼痛无放射，查体 Murphy 征阴性，考虑不符合急性胆囊炎。可行 B 超检查以进一步除外。

(2)急性胰腺炎：患者饮酒后急性上腹痛，但无发热，血、尿淀粉酶正常，考虑急性胰腺炎可能性小，可结合腹部 CT 进一步除外。

(3)急性阑尾炎：本患者无转移性腹痛表现，无发热，查体未触及右下腹压痛，外周血细胞正常，考虑本病可能性小，可行腹部 B 超检查进一步除外。

4.进一步检查

(1)胃镜。 (2)腹部 B 超。 (3)腹部 CT。

5.治疗原则

(1)戒酒，合理饮食，减少食物对胃黏膜刺激，减轻胃负担。

(2)给予抑制胃酸分泌的 H₂ 受体拮抗剂、PPI。

(3)胃黏膜保护剂：如硫糖铝。

(4)对症解痉止痛。

病例摘要

男性，49 岁，间歇性上腹疼 8 年，呕吐 4 天。

患者 8 年前开始反复出现上腹痛，曾与医院就诊，上消化道 X 线钡餐造影检查如图所示，



自服庆大霉素及法莫替丁症状可缓解，上述症状于秋末初冬季节反复发作，未正规治疗。4 天来感伤腹部胀满，反复呕吐。呕吐物大量宿食，呕吐后症状可缓解。发病以来，食欲减退，有排便，但排量减少，体重略减轻。

查体：T36.6℃，P78 次/分，R18 次/分 BP128/87mmhg。浅表淋巴为触及，巩膜无黄染，双肺查体无异常，心率 77 次/分，率齐。腹软，未见胃肠型及蠕动波。上腹压痛（+）。反复跳痛，肝脾未触及，振水音阳性，双下肢无水肿。

实验室检查：血常规：Hb 128g/L,RBC $4.9 \times 10^{12}/L$ ，WBC $8.6 \times 10^9/L$ ，分类正常，Plt300 $\times 10^9/L$ ，粪常规：镜检（-），隐血（-）。



答题要求：根据以上病例摘要，请将初步诊断、诊断依据（两个以上诊断，应分别列出各自诊断依据，未分别列出扣分）、鉴别诊断、进一步检查与治疗原则写在答题纸上。

时间：15 分钟 总分 22 分

参考答题标准

一、初步诊断

- 1.幽门梗阻
- 2.十二指肠溃疡（答“消化性溃疡”得 1.5 分）

二、诊断依据（初步诊断错误、诊断依据不得分；未分别列出各自诊断依据，扣分）



1.幽门梗阻:

- (1) 在十二指肠溃疡基础上, 反复呕吐宿食, 呕吐后症状缓解。
- (2) 振水音阳性。

2.十二指肠溃疡:

- (1) 中年男性, 慢性病程, 发病与季节有关。
- (2) 上腹痛, 抗菌药物及 H_2 受体拮抗剂治疗有效。
- (3) 上腹压痛 (+)
- (4) 上消化道造影检查符合十二指肠溃疡改变。

三、鉴别诊断

- 1.胃溃疡
- 2.胆石病、胆囊炎
- 3.胃癌

四、进一步检查 (答出“上消化道 X 线片钡餐造影” 扣分)

- 1.胃镜及活组织病理检查。肝、肾功能、血电解质及动脉血气分析, 肿瘤标志物。
- 2.腹部 B 超
- 3.选择幽门螺杆菌监测。

五、治疗原则

- 1.肠胃减压, 禁饮食, 休息。
- 2.静脉补液, 肠外营养
- 3.静脉应用抑酸剂 (H_2 受体拮抗剂、ppi)
- 4.必要时外科治疗。



5.若有 HP 感染，择期行根除幽门螺旋杆菌治疗（ppl、铋制剂+十二种以上抗菌药物）。

病例摘要

男性，39 岁。突发上腹部剧痛 6 小时。

患者 6 小时前晚餐餐后突然出现上腹部“刀割”样疼痛，伴恶心，呕吐，放射到右下腹，伴心悸及全身出冷汗，服止痛药无效，发病以来未进饮食，未排尿、排便，既往有十二指肠溃疡病史 5 年，未正规治疗，无药物过敏史及手术、外伤史、无烟酒嗜好。

查体：T37.7℃，P111 次/分，R27 次/分 BP132/82mmHg。神志清楚，痛苦面容，屈曲体位，浅表淋巴结未触及肿大，巩膜无黄染。口唇无发绀，心肺检查未见异常，腹式呼吸消失，板状腹，上腹及右下腹明显压痛、反跳痛，肝脏触诊不满意，肝浊音界消失，移动性浊音（+），肠鸣音消失。

实验室检查：血常规：HB121g/L，WBC 12.2×10^9 /L，N0.86，Plt 255×10^9 /L。粪常规未见异常。

答题要求：根据以上病例摘要，请将初步诊断、诊断依据（两个以上诊断，应分别列出各自诊断依据，未分别列出扣分）、鉴别诊断、进一步检查与治疗原则写在答题纸上。

时间：15 分钟 总分 22 分

参考答案标准

一、初步诊断

- 1.急性弥漫性腹膜炎
- 2.十二指肠溃疡穿孔（答“消化性溃疡穿孔”得 2 分）

二、诊断依据（初步诊断错误，诊断依据不得分：未分别列出各自诊断依据，扣 1 分）

- 1.急性弥漫性腹膜炎：
 - （1）体温 37.7℃，腹式呼吸消失，板样腹，上腹及右下腹均有压痛、反跳痛，肠鸣音消失。
 - （2）白细胞总数及中性粒细胞比例增高。
- 2.十二指肠溃疡穿孔：
 - （1）餐后突然出现上腹部“刀割”样疼痛，伴恶心、呕吐、放射到右下腹。
 - （2）十二指肠溃疡病史，未正规治疗。
 - （3）查体：肝浊音界消失。

三、鉴别诊断

- 1.急性阑尾炎
- 2.急性胆囊炎
- 3.急性胰腺炎
- 4.急性肠梗阻

四、进一步检查

- 1.立位腹部 X 线平片
- 2.腹部 CT 或 B 超。
- 3.血、尿淀粉酶测定。
- 4.诊断性腹腔穿刺。

五、治疗原则

- 1.禁饮食，胃肠减压。
- 2.补液：纠正水电解质平衡紊乱，应用抗生素抗感染治疗。
- 3.急症手术治疗。



【病例摘要】 男性，52 岁，上腹部隐痛不适 2 月

2 月前开始出现上腹部隐痛不适，进食后明显，伴饱胀感，食欲逐渐下降，无明显恶心、呕吐及呕血，当地医院按“胃炎”进行治疗，稍好转。近半月自觉乏力，体重较 2 月前下降 3 公斤。近日大便色黑。来我院就诊，查 2 次大便潜血(+)，查血 Hb96g/L，为进一步诊治收入院。

既往：吸烟 20 年，10 支/天，其兄死于“消化道肿瘤”。

查体：一般状况尚可，浅表淋巴结未及肿大，皮肤无黄染，结膜甲床苍白，心肺未见异常，腹平坦，未见胃肠型及蠕动波，腹软，肝脾未及，腹部未及包块，剑突下区域深压痛，无肌紧张，移动性浊音(-)，肠鸣音正常，直肠指检未及异常。

辅助检查：上消化道造影示：胃窦小弯侧似见约 3cm 大小龛影，位于胃轮廓内，周围粘膜僵硬粗糙，腹部 B 超检查未见肝异常，胃肠部分检查不满意。

答题要求：根据以上病例摘要，请将初步诊断、诊断依据（两个以上诊断，应分别列出各自诊断依据，未分别列出扣分）、鉴别诊断、进一步检查与治疗原则写在答题纸上。

时间：15 分钟 总分 22 分

参考答题标准

一、诊断及诊断依据

(一)诊断 胃癌

(二)诊断依据

- | | |
|-----------------|---------------|
| 1.腹痛、食欲下降、乏力、消瘦 | 2.结膜苍白、剑突下深压痛 |
| 3.上消化道造影所见 | 4.便潜血 2 次(+) |

二、鉴别诊断

- | | |
|-------|------|
| 1.胃溃疡 | 2.胃炎 |
|-------|------|

三、进一步检查

- | | | |
|----------------|------------------|-------|
| 1.胃镜检查，加活体组织病理 | 2.CT：了解肝、腹腔淋巴结情况 | 3. 胸片 |
|----------------|------------------|-------|

四、治疗原则

- | | |
|--------------|--------|
| 1.开腹探查，胃癌根治术 | 2.辅助化疗 |
|--------------|--------|

【病例摘要】 男性，47 岁，反复黑便四周，呕血一天

四周前，自觉上腹部不适，偶有嗝气，反酸，口服氢氧化铝有好转，但发现大便色黑，次数大致同前，1-2 次/天，仍成形，未予注意，一天前，进食辣椒及烤馒头后，觉上腹不适，伴恶心，并有便意如厕，排出柏油便约 600ml，并呕鲜血约 500ml，当即晕倒，家人急送我院，查 Hb 49g/L，收入院。发病以来乏力明显，睡眠、体重大致正常，无发热。70 年代在农村插队，79 年发现 HbsAg(+),有“胃溃疡”史 10 年，常用制酸剂。否认高血压、心脏病史，否认结核史，药物过敏史。

查体：T37°C,P120 次/分，BP 90/70mmHg，重病容，皮肤苍白，无出血点，面颊可见蜘蛛痣 2 个，浅表淋巴结不大，结膜苍白，巩膜可疑黄染，心界正常，心率 120 次/分，律齐，未闻杂音，肺无异常，腹饱满，未见腹壁静脉曲张，全腹无压痛、肌紧张，肝脏未及，脾肋下 10cm，并过正中线 2cm，质硬，肝浊音界第 VII 肋间，移动性浊音阳性，肠鸣音 3-5 次/分。

答题要求：根据以上病例摘要，请将初步诊断、诊断依据（两个以上诊断，应分别列出各自诊断依据，未分别列出扣分）、鉴别诊断、进一步检查与治疗原则写在答题纸上。

时间：15 分钟 总分 22 分

参考答题标准

一、诊断及诊断依据



(一)诊断

- 1.上消化道出血： 2.食管静脉曲张破裂出血可能性大 3.肝硬化门脉高压、腹水

(二)诊断依据

- 1.有乙肝病史及肝硬化体征（蜘蛛痣、脾大、腹水） 2.出血诱因明确，有呕血、柏油样便 3.腹部移动性浊音（+）

二、鉴别诊断

- 1.胃十二指肠溃疡 2.胃癌 3.肝癌 4.胆道出血

三、进一步检查

1. 肝功能检查，乙肝全套、AFP、血常规
2.影像学检查：B 超、CT，缓解时可作食管造影 3.内镜检查

四、治疗原则

- 1.禁食、输血、输液 2.三腔二囊管压迫
3.经内镜硬化剂注射及血管套扎术止血 4.贲门周围血管离断术

金英杰张伟老师团队收集整理历年真题



病例摘要：女性，52岁。右上腹胀痛伴乏力半年。

患者于半年前开始出现右上腹胀痛，向背部放射，伴乏力，下午及劳累后明显。食欲尚可，无发热、厌油腻食物等症状，体重变化不大。有乙型肝炎病史20余年，未规范治疗。

查体：T36.5℃，P84次/分，R18次/分 BP133/82mmHg。皮肤巩膜无黄染，未见蜘蛛痣。浅表淋巴结未触及肿大。心肺检查未见异常。未见腹壁静脉曲张，腹软。肝肋下可触及边缘，质硬，边缘不规则，触痛(+)；上界位于右锁骨中线第5肋间，脾肋下2cm。腹部叩诊呈鼓音，移动性浊音(—)。

实验室检查：血常规：Hb123g/L，WBC $4.4 \times 10^9/L$ ，Plt $115 \times 10^9/L$ 。AFP646ng/ml，CEA2.5ng/ml。

腹部B超：肝右后叶内可见一直径8cm中等偏低回声肿块，边界尚清，肝内外胆管无扩张。

答题要求：根据以上病例摘要，请将初步诊断、诊断依据（两个以上诊断，应分别列出各自诊断依据，未分别列出扣分）、鉴别诊断、进一步检查与治疗原则写在答题纸上。

时间：15分钟 总分22分

参考答案标准

一、初步诊断

- 1.原发性肝癌
- 2.乙型肝炎肝硬化

二、诊断依据（初步诊断错误，诊断依据不得分：未分别列出各自诊断依据，扣1分）

1.原发性肝癌：

- (1) 乙肝病史，肝区胀痛伴乏力。
- (2) 肝大、质硬、边缘不规则。
- (3) B超发现肝脏有单个实性占位。
- (4) 血清甲胎蛋白值上升。

2.乙型肝炎肝硬化：

- (1) 乙肝病史，乏力。
- (2) 脾大，肝质硬。

三、鉴别诊断

- 1.肝硬化
- 2.转移性肝癌
- 3.肝脓肿或肝囊肿
- 4.肝包虫病

四、进一步检查

- 1.肝功能及乙肝病毒标志物检测。
- 2.腹部增强CT或MRI。
- 3.血管造影或核素肝扫描。

五、治疗原则

- 1.手术治疗（肝占位切除）或介入治疗（介入化疗、栓塞）。
- 2.放射治疗。
- 3.免疫治疗或中医中药治疗。



[病例摘要]

男性，69岁，右上腹痛反复发作4年。绞痛伴发热、寒战、皮肤黄染1天。

5年前因“胆囊结石、急性胆囊炎”行胆囊切除术，术后胆绞痛症状消失。3年前开始出现右上腹绞痛，多于进食油腻后引起，无发热及黄疸。近2年腹痛发作频繁，偶有寒战、发热，无黄疸。半年前右上腹绞痛，伴轻度皮肤黄染，尿色深，经输液治疗后缓解。一天前突感右上腹绞痛，伴寒战、高烧，体温39℃，且皮肤巩膜黄染，急诊入院。

既往无心脏、肝、肾疾患，无肝炎或结核史。

查体：T39℃，P88次/分，BP100/70mmHg。神清合作，皮肤巩膜黄染，腹平坦，可见右肋缘下及上腹旁正中切口瘢痕，未见肠型及蠕动波，右上腹压痛，无肌紧张或反跳痛，未扪及肿物或肝脾，肠鸣音可闻，胆红素30μmol/L，直接胆红素14.90μmol/L，余肝功能、电解质均在正常范围，Hb150g/L，WBC $29.7 \times 10^9/L$ ，PLT $246 \times 10^9/L$ 。

答题要求：根据以上病例摘要，请将初步诊断、诊断依据（两个以上诊断，应分别列出各自诊断依据，未分别列出扣分）、鉴别诊断、进一步检查与治疗原则写在答题纸上。

时间：15分钟 总分22分

参考答案标准

一、诊断及诊断依据

(一)诊断

- 1.胆总管结石 2. 并发：化脓性胆管炎 梗阻性黄疸

(二)诊断依据

- 1.反复发作右上腹绞痛，近期出现Charcot三联征 2.DBIL(直胆)及WBC升高
3.有胆囊结石二次手术史

二、鉴别诊断

- 1.胆道损伤导致的狭窄、梗阻 2.胆道下端肿瘤

三、进一步检查

- 1.B超、CT 2.发作期避免应用ERCP或PTC

四、治疗原则

- 1.抗感染措施 2.急诊开腹探查，总胆管探查，引流

病历摘要

男性，69岁。持续性上腹痛4天，伴发热、少尿6小时。

患者4天前，进油腻食物后出现上腹部持续性疼痛，疼痛剧烈，不能平卧，服用“654-2”无效。近6小时感发热，尿量不足50ml。既往曾患胆石病多年，间断口服药物治疗。

查体：T38.6℃，P107次/分，R27次/分BP86/61mmHg。神志恍惚。四肢皮温低。巩膜黄染，浅表淋巴结未触及。肺肝界于右锁骨中线第6肋间，双肺听诊无异常，心率107次/分，律齐。腹部膨隆，腹肌紧张，全腹有压痛及反跳痛，肝脾触诊不满意，移动性浊音阳性，肠鸣音减弱。

实验室检查：血常规：Hb123g/L，RBC $4.4 \times 10^9/L$ ，WBC $19.7 \times 10^9/L$ ，N0.9，Plt $250 \times 10^9/L$ 。CK-MB20U/L，TnT0.01ng/ml。

腹部B超：胆囊多发性结石，胆管扩张。胰腺肿大，弥漫性低回声改变，腹腔积液。

答题要求：根据以上病例摘要，请将初步诊断、诊断依据（两个以上诊断，应分别列出各自诊断依据，未分别列出扣分）、鉴别诊断、进一步检查与治疗原则写在答题纸上。

时间：15分钟 总分22分



参考答案标准

一、初步诊断

1.重症急性胰腺炎（答出“急性胰腺炎”得一半分）

2.胆石病

二、诊断依据（初步诊断错误，诊断依据不得分：未分别列出各自诊断依据，扣分）

1.重症急性胰腺炎：

（1）老年患者，急性病程。既往有胆石病史。

（2）进油腻食物后出现剧烈的持续性上腹部疼痛，伴发热及少尿。

（3）体温达 38.6℃，脉搏加速，呼吸急促，血压下降。四肢皮温低，全腹压痛及反跳痛，肌紧张，腹水征阳性，肠鸣音减弱。

（4）血淀粉酶升高，白细胞总数及中性粒细胞比例均增高，心肌坏死标记物正常。

（5）腹部 B 超：胆囊结石，胆囊扩张，胰腺肿大，弥漫性低回声改变，腹腔积液。

2.胆石病：既往病史及腹部 B 超检查所见。

三、鉴别诊断

1.消化性溃疡穿孔

2.急性肠梗阻

3.急性心肌梗死

四、进一步检查

1.血脂肪酶，监测血、尿淀粉酶，腹水淀粉酶测定。

2.肝、肾功能，血胆红素，电解质（尤其血钙）及动脉血气分析。

3.腹部 CT。 4.立位腹部 X 线平片。 5.心电图。

五、治疗原则

1.重症监护，禁饮食、胃肠减压。

2.扩容、补液，营养支持疗法，维持水电酸碱平衡。

3.合理应用抗菌药物。

4.抑制胰腺外分泌及胰酶活性，如抑酸剂、生长抑素等。

5.酌情考虑内镜治疗。

6.中医中药治疗及对症治疗（镇痛解痉）

7.可酌情考虑外科治疗。



病历摘要

女性，28岁。间断腹泻、腹痛3年，伴发热、血便2周。

患者3年前开始，无诱因反复腹泻，排便4-5次/日，未黄稀便，时有下腹痛及排便不尽感，未系统诊治。近一周上述症状复发，大便为黄稀便中混有鲜血或鲜血便，每日排便6-10次，伴发热（体温最高达39.5℃）、左下腹痛，口服“左氧氟沙星及黄连素”无效。发病以来，食欲减退，尿量及尿色正常，体重减轻约6kg。既往有关节炎史。

查体：T38.6℃，P107次/分，R19次/分 BP101/63mmHg。贫血貌，巩膜无黄染，浅表淋巴结未触及。双肺查体无异常，心率106次/分，律齐。腹软，左下腹压痛（+），无反跳痛，肝脏未触及，肠鸣音活跃。双下肢无水肿。

实验室检查：血常规：Hb87g/L，RBC 2.8×10^{12} /L，WBC 12.9×10^9 /L，N0.87，Plt 385×10^9 /L。粪常规：镜检WBC 6-15/高倍视野，RBC满视野/高倍视野，隐血阳性。

答题要求：根据以上病例摘要，请将初步诊断、诊断依据（两个以上诊断，应分别列出各自诊断依据，未分别列出扣分）、鉴别诊断、进一步检查与治疗原则写在答题纸上。

时间：15分钟 总分22分

参考答案标准

一、初步诊断

溃疡性结肠炎（重型）

二、诊断依据（初步诊断错误，诊断依据不得分）

- 1.青年女性，慢性病程。既往有关节炎史。
- 2.间断腹泻（此次发病每日大便超过6次）、便血、左下腹痛、发热，抗菌药物治疗无效。
- 3.脉率增快，左下腹压痛（+）。
- 4.血常规：中度贫血，血细胞总数及中性粒细胞比例均增高，Plt 385×10^9 /L。粪常规：镜检WBC6~15/高倍视野，RBC满视野/高倍视野，隐血阳性。

三、鉴别诊断

- 1.慢性细菌性痢疾
- 2.克罗恩病
- 3.肠阿米巴病

四、进一步检查

- 1.结肠镜及活组织病理检查。
- 2.粪便病原学检查。
- 3.肝肾功能，血白蛋白，电解质及动脉血气分析。
- 4.血沉、C反应蛋白，自身抗体。

五、治疗原则

- 1.限制饮食，休息，维持水、电解质、酸碱平衡。
- 2.营养支持。
- 3.静脉应用糖皮质激素。
- 4.应用氨基水杨酸制剂。
- 5.酌情应用免疫抑制剂。
- 6.保守治疗无效可酌情手术治疗。

病历摘要

女性，38岁。腹痛、腹胀、呕吐，停止排便、排气2天。

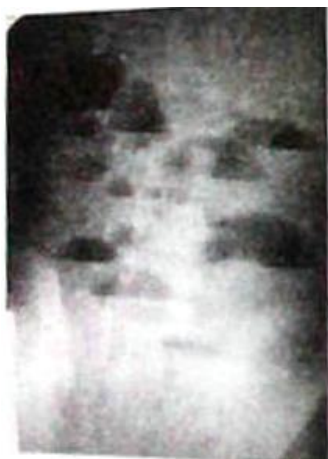患者于2天前无明显诱因出现阵发性腹痛，呈绞痛，以右下腹为重，同时腹胀，停止肛门排便、排气。腹痛逐渐加重，伴恶心、呕吐，呕吐物初为胃液及胆汁，以后呕吐物有粪臭味。共呕吐5-7次，量约1000-1500ml，尿量约500ml/天，对症治疗未见明显好转。既往大小便正常，2年前曾因化脓性阑尾炎穿孔行阑尾切除术。

查体：T37.5℃，P105次/分，R22次/分 BP133/82mmHg。急性病容，神志清，全身皮肤未见黄染，



皮肤粘膜干燥，弹性稍差。双肺未闻及干湿性啰音，心界不大，心率 104 次/分，律齐，腹胀隆，右下腹有手术瘢痕，可见肠型及蠕动波，全腹柔软，轻压痛，无反跳痛，未触及明确肿物，指套无血迹。

实验室检查：血常规：Hb162g/L，WBC 11.6×10^9 /L，血 K⁺3.1mmol/L，血 Na⁺137mmol/L，血 Cl⁻105mmol/L。



答题要求：根据以上病例摘要，请将初步诊断、诊断依据（两个以上诊断，应分别列出各自诊断依据，未分别列出扣分）、鉴别诊断、进一步检查与治疗原则写在答题纸上。

时间：15 分钟 总分 22 分

参考答案标准

一、初步诊断

1.急性肠梗阻

(机械性、完全性、单纯性低位小肠梗阻)

2.低钾血症

3.阑尾切除术后

二、诊断依据（初步诊断错误，诊断依据不得分：未分别列出各自诊断依据，扣 1 分）

1.急性肠梗阻：

- (1) 腹部手术史。
- (2) 腹痛、腹胀、呕吐，呕吐物有粪臭味。停止排便、排气 1 天。
- (3) 腹部膨隆，肠鸣音亢进。
- (4) 立位腹部 X 线平片可见多个小肠气液平面。

2.低钾血症：血清钾 3.1mmol/L。

3.阑尾切除手术后：曾因化脓性阑尾炎穿孔行阑尾切除术。

三、鉴别诊断

- 1.肠道肿瘤
- 2.输尿管结石

四、进一步检查

- 1.尿常规。
- 2.腹部 B 超。
- 3.肿瘤标志物
- 4.肝、肾功能，复查血电解质。

五、治疗原则

- 1.禁饮食、留置胃管持续胃肠减压。
- 2.维持血容量和水、电解质平衡，适当补钾。
- 3.保持治疗无效则手术治疗。
- 4.预防感染。



病历摘要

女性，49岁，大便次数增加、带血3个月

3月前排便次数增多，3-6次/天，不成形，间断带暗红色血迹。有中、下腹痛，无明显腹胀及恶心呕吐。无发热，进食可。近来明显乏力，体重下降约4kg。为进一步诊治收入院。

既往体健，家族中无类似疾病患者。

查体：T37.2℃，P78次/分，R18次/分，BP120/80mmHg

一般状况稍差，皮肤无黄染，结膜苍白，浅表淋巴结未及肿大。心肺无明确病变。腹平坦，未见胃肠型及蠕动波，腹软，无压痛，无肌紧张，肝脾未及。右下腹似可及约4×8cm²质韧包块，可推动，边界不清，移动性浊音(-)，肠鸣音大致正常，直肠指诊未及异常。

辅助检查：大便潜血(+)，血WBC4.6×10⁹/L，Hb86g/L，入院后查血CEA42ng/mL。

答题要求：根据以上病例摘要，请将初步诊断、诊断依据（两个以上诊断，应分别列出各自诊断依据，未分别列出扣分）、鉴别诊断、进一步检查与治疗原则写在答题纸上。

时间：15分钟 总分22分

参考答案标准

一、诊断及诊断依据

(一)诊断

结肠癌

(二)诊断依据

- 1.排便习惯改变，便次增加
- 2.暗红色血便，便潜血(+)
- 3.右下腹肿块
- 4.伴消瘦、乏力

二、鉴别诊断

- 1.炎症性肠病
- 2.回盲部结核
- 3.阿米巴痢疾
- 4.阑尾周围脓肿

三、进一步检查

- 1.钡剂灌肠造影及活组织病理检查。（答出“X线钡剂造影”得1分）
- 2.结肠镜检
- 3.腹部B超或CT。
- 3.血清癌胚抗原（CEA），PPD试验。
- 4.胸部X线片

四、治疗原则

- 1.结肠癌根治性手术。
- 2.辅助化疗
- 3.其他治疗，如免疫治疗、分子靶向治疗。
- 4.必要时输血。



病例摘要：患者，男 20 岁，因发热、腹痛 2 个月余。

患者于 2 个月前受凉后出现咳嗽，咳少量白色泡沫痰，伴乏力、发热，随之出现腹痛、腹泻，每天解黄色稀水样便 3~4 次，无黏液、脓血，当时给抗感冒治疗，症状无明显缓解，并出现纳差，并发现右下腹包块。遂来院就诊。发病以来纳差，小便正常，睡眠稍差，体重减轻 4kg。

既往无结核、肝炎、糖尿病、冠心病、高血压、肿瘤病史，无传染病接触史，无药物和食物过敏史，无外伤手术史。

查体：T 37.9℃，P 92 次/分，R 18 次/分，BP 100 / 70mmHg，一般情况差，贫血貌，颈软，右锁骨上可触及花生米大小淋巴结，质中，活动度可，无压痛，与周围组织无粘连。双肺呼吸音清，未闻及干、湿性啰音，心界不大，HR 76 次/分，律齐，未闻及杂音。腹部柔韧，左下腹及右下腹有压痛，无反跳痛，右下腹可触及包块，边界不清，实性感。肠鸣音略亢进，移动性浊音阴性。生理反射存在，病理反射未引出。

辅助检查：血红蛋白 93g / L，血沉 60mm / h，大便常规镜下可见少量脓细胞与红细胞，隐血试验阳性，结核菌素试验强阳性。

全消化道钡餐检查示升结肠近回盲部呈激惹征象，排空很快，充盈不佳，结肠镜检查镜下取活组织病理检查示结肠黏膜呈慢性炎，以淋巴细胞浸润为主，可见干酪坏死性肉芽肿。

答题要求：根据以上病例摘要，请将初步诊断、诊断依据（两个以上诊断，应分别列出各自诊断依据，未分别列出扣分）、鉴别诊断、进一步检查与治疗原则写在答题纸上。

时间：15 分钟 总分 22 分

参考答案标准

1.初步诊断

肠结核；

2.诊断依据

(1)青年男性，慢性病程。因发热、腹痛、腹泻伴有盗汗、消瘦、乏力、体重下降 2 月余。

(2)查体：T 37.9℃，贫血貌，右下腹中度压痛。右锁骨上可触及花生米大小淋巴结。腹部柔韧，左下腹及右下腹有压痛，无反跳痛，右下腹可触及包块，边界不清，实性感。

(3)辅助检查：Hb 93g / L，血沉 60mm / h，结核菌素试验强阳性。钡餐可见回盲部激惹征，结肠镜检查示结肠黏膜呈慢性炎，淋巴细胞为主，可见干酪坏死性肉芽肿。

3.鉴别诊断

(1) 克罗恩病 (2) 阿米巴病或血吸虫病性肉芽肿 (3) 右侧结肠癌

4.进一步检查

(1)肝肾功能。(2)血涂片，铁代谢检查，维生素 B12，叶酸。

5.治疗原则

(1)休息、营养。(2)抗结核药物治疗。

(3)对症治疗，纠正贫血。(4)手术治疗。



病例摘要:

男性, 38 岁。午后低热、盗汗, 腹痛 5 年, 加重 2 周。

患者 5 年前出现午后低热, 盗汗, 腹痛。近两个月来发作加重。除上述症状外, 腹部持续性隐痛。位于脐周围及右下腹, 同时有腹部肿块, 近 2 周来出现阵发性绞痛, 多在右下腹, 伴有肠鸣。腹痛不断加剧。进食、饮水均引起呕吐、腹胀。即日由于频繁呕吐, 出现脉搏细速, 血压下降, 面色苍白, 眼窝内陷, 尿少、无尿而急诊入院。自发病以来, 患者饮食、睡眠可, 小便正常, 体重无明显变化。

既往无结核、肝炎、糖尿病、冠心病、高血压、肿瘤病史, 无传染病接触史, 无药物和食物过敏史, 无外伤手术史。

查体: T 38°C, P 98 次 / 分, R 18 次 / 分, BP 95 / 60mmHg。一般情况差, 贫血貌, 双肺查体无异常, 心率 98 次 / 分, 腹膨隆, 触诊腹部柔韧感, 全腹有压痛, 反跳痛。肠鸣音亢进。移动性浊音阳性。

辅助检查: 血 Hb 85g / L, 血沉 60mm / h, 大便常规镜检及隐血试验均正常, PPD(结核菌素纯化蛋白衍生物)强阳性。腹水检查示腹水呈草绿色渗出液, 蛋白质含量 37g / L, 白细胞计数 600×10^6 / L, 以淋巴细胞为主, 普通细菌培养阴性, 腹水腺苷脱氨酶(ADA)活性正常。腹部 B 超可见大量腹水, X 线胸部平片示陈旧性肺结核表现。

答题要求: 根据以上病例摘要, 请将初步诊断、诊断依据 (两个以上诊断, 应分别列出各自诊断依据, 未分别列出扣分)、鉴别诊断、进一步检查与治疗原则写在答题纸上。

时间: 15 分钟 总分 22 分

参考答案标准

1.初步诊断

腹痛原因待查; 肠梗阻; 结核性腹膜炎; 贫血(中度)。

2.诊断依据

(1)中年男性, 慢性病程; 午后低热, 盗汗, 腹痛 5 年, 加重 2 周。

(2)查体: T 38°C, 贫血貌, 腹膨隆, 触诊腹部柔韧感, 全腹有压痛、反跳痛。肠鸣音亢进。移动性浊音阳性。

(3)辅助检查: 血 Hb 85g / L, 血沉 60mm / h, PPD 强阳性, 腹水呈草绿色渗出液, 蛋白质含量 37g / L, 白细胞计数 600×10^6 / L, 以淋巴细胞为主。X 线胸部平片陈旧性肺结核表现。

3.鉴别诊断

(1)消化道穿孔 (2)肝硬化腹水

(3)其他疾病引起的腹水如: 结缔组织病、Budd Chiari 综合征、Meigs 综合征、缩窄性心包炎等。

4.进一步检查

(1)腹部平片, B 超、CT 检查。 (2)腹水找肿瘤细胞。

(3)腹水抗酸杆菌培养。

(4)诊断困难者, 可行腹腔镜检查, 并作活检病理学检查。

(5)血涂片, 铁代谢检查, 维生素 B12, 叶酸。

5.治疗原则

(1)非手术治疗: 胃肠减压, 纠正水电解质紊乱与酸碱失衡; 密切观察病情。

(2)手术治疗: 有指征时应手术治疗。

(3)抗结核化学药物治疗。

(4)可适当放腹水以减轻症状, 减少或防止腹膜粘连。

(5)对症治疗, 纠正贫血。



病历摘要

女性，42岁。转移性右下腹痛38小时。

患者38小时前出现上腹及脐周胀痛，伴恶心、呕吐3次，呕吐物为胃内容物。自服“止痛药”后症状无明显缓解。发病6小时后腹痛转移至右下腹部，伴发热、腹胀。既往体健，月经正常，无痛经史。

查体：T39.6℃，P102次/分，R22次/分 BP122/70mmHg。心肺查体未见异常。下腹部有压痛、反跳痛及肌紧张，以右下腹为重，移动性浊音阴性，肠鸣音减弱。

实验室检查：血常规：Hb132g/L，WBC14.2×10⁹/L，N0.92，Plt222×10⁹/L。

答题要求：根据以上病例摘要，请将初步诊断、诊断依据（两个以上诊断，应分别列出各自诊断依据，未分别列出扣分）、鉴别诊断、进一步检查与治疗原则写在答题纸上。

时间：15分钟 总分22分

参考答题标准

一、初步诊断

- 1.急性化脓性阑尾（答“急性阑尾炎”扣分）
- 2.局限性腹膜炎

二、诊断依据（初步诊断错误，诊断依据不得分；未分别列出各自诊断依据，扣1分）

- 1.急性化脓性阑尾炎：
 - （1）青年女性，转移性右下腹痛，急性起病。
 - （2）体温39℃，下腹部有压痛。
 - （3）血白细胞总数及中性粒细胞比例增高。
- 2.局限性腹膜炎：下腹部有压痛、反跳痛及肌紧张，以右下腹为重。

三、鉴别诊断

- 1.消化性溃疡穿孔
- 2.右输卵管结石
- 3.急性肠梗阻。
- 4.右输卵管异位妊娠破裂或卵巢囊肿蒂扭转。

四、进一步检查

- 1.尿常规、粪常规。
- 2 立位腹部X线平片。
- 3.腹部B超及妇科B超。

五、治疗原则

- 1.禁食，维持水、电解质及酸碱平衡。
- 2.急症阑尾切除术。
- 3.抗感染治疗。



病历摘要 男性，42岁。大便时肛门脱出肿物3年。

患者3年前开始每于大便干燥时排便引起肛门脱出小肿物，伴有鲜血滴出，无疼痛，便后脱出物可自行回纳。近2个月来肛门脱出肿物逐渐增大，便后不能完全自行回纳，常常需用手回纳。发病以来，经常便秘，睡眠好，体重无明显减轻。

查体：T36.8℃，P78次/分，R19次/分 BP111/71mmHg。心、肺、腹部检查未见异常。肛门直肠检查：膝胸位，肛门1、5、9点处可见肿物脱出，肿物突出于黏膜，质软，呈暗红色，挤压可变形。肛门未见皮肤裂口。直肠指诊：肛门括约肌松弛，直肠黏膜光滑，指套表面可见新鲜血迹。

实验室检查：血常规：Hb126g/L，WBC 6.5×10^9 /L，N 0.68，Plt 226×10^9 /L。

答题要求：根据以上病例摘要，请将初步诊断、诊断依据（两个以上诊断，应分别列出各自诊断依据，未分别列出扣分）、鉴别诊断、进一步检查与治疗原则写在答题纸上。

时间：15分钟 总分22分

参考答案标准

一、初步诊断

内痔 脱出

二、诊断依据（初步诊断错误，诊断依据不得分）

- 1.大便时肛门脱出肿物伴便血，无疼痛。
- 2.便后脱出物可回纳。
- 3.脱出肿物膝胸位在肛门1、5、9点处。
- 4.直肠指诊：肛门括约肌松弛，直肠黏膜光滑，指套表面可见新鲜血迹。
- 5.肿物突出于黏膜，质软，呈暗红色，挤压可变形。

三、鉴别诊断

- 1.直肠癌
- 2.直肠息肉
- 3.直肠脱垂
- 4.血栓性外痔

四、进一步检查

- 1.直肠镜。
- 2 粪常规、血CEA。

五、治疗原则

- 1.保持大便通畅，防止便秘和腹泻
- 2.肛管内应用药物。
- 3.硬化剂注射疗法、红外线凝固疗法等。
- 4.必要时手术治疗（胶圈套扎、痔单纯切除术等）。



病历摘要女性，26岁，肛门部疼痛、出血间歇发作3年。

患者3年前开始经常出现便秘，每当大便干燥期间，排便时肛门部疼痛，手纸上常带点状血迹，便后疼痛暂时减轻，数分钟后反而加剧，排便通畅后即好转。既往体健，月经正常。

查体：T36.7℃，P88次/分，R22次/分 BP112/72mmHg。体型瘦弱，睑结膜无苍白。心、肺、腹部查体未见异常。肛门检查：膝胸位6点处可见肛管皮肤裂口。边缘增厚，肉芽暗红色；裂口近端肛乳头水肿、肥大；远端皮肤形成袋状皮垂突出于肛门外。因患者肛门部疼痛较剧，未做直肠指诊。

答题要求：根据以上病例摘要，请将初步诊断、诊断依据（两个以上诊断，应分别列出各自诊断依据，未分别列出扣分）、鉴别诊断、进一步检查与治疗原则写在答题纸上。

时间：15分钟 总分22分

参考答案标准

一、初步诊断

肛裂

二、诊断依据（初步诊断错误，诊断依据不得分）

- 1.青年女性，体型瘦弱。
- 2.典型临床表现：肛门部疼痛、便秘、出血。
- 3.肛门检查：可见肛裂、前哨痔、肛乳头肥大，即肛裂“三联征”。

三、鉴别诊断

- 1.痔
- 2.炎症性肠病
- 3.直肠肛管肿瘤

四、进一步检查

- 1.直肠指诊
- 2.直肠镜检查
- 3.血、粪常规
- 4.必要时活组织

五、治疗原则

- 1.口服缓泻剂或石蜡油纠正便秘；增加纤维性食物、多饮水，保持大便通畅。
- 2.便后高锰酸钾坐浴，保持局部清洁；
- 3.局部麻醉后扩肛。
- 4.必要时可行肛裂切除术等。



病历摘要

男孩，4岁，右侧腹股沟可复性包块2年。

患者4年前打闹时发现右腹股沟处隆起包块，平卧后包块消失。2年来，包块逐渐增大，每于哭闹或咳嗽时出现，未予治疗。发病以来饮食、大小便及睡眠均正常，体重未下降。无遗传病家族史。

查体：T36.3℃，P87次/分，R22次/分 BP93/60mmHg。双肺未闻及干湿性啰音，心界不大，心率87次/分，律齐，未闻及杂音。腹平软，无压痛，肝脾肋下未触及，移动性浊音(-)，肠鸣音活跃。右腹股沟区可见约3cm×3cm“梨形”包块，平卧后按压包块，包块可消失。按住腹股沟韧带中点上方1.5cm处，让患儿站立并咳嗽，包块不再复发。

实验室检查：血常规：Hb122g/L，WBC6.6×10⁹/L，N0.62，Plt102×10⁹/L。粪常规(-)，尿常规(-)。

答题要求：根据以上病例摘要，请将初步诊断、诊断依据（两个以上诊断，应分别列出各自诊断依据，未分别列出扣分）、鉴别诊断、进一步检查与治疗原则写在答题纸上。

时间：15分钟 总分22分

参考答题标准

一、初步诊断

右侧腹股沟斜疝（答“腹股沟疝”扣分）

易复性疝

二、诊断依据（初步诊断错误，诊断依据不得分）

1.男性幼儿，哭闹时发病。

2.右腹股沟3cm×3cm“梨形”包块，平卧后按压包块，包块可消失，按住内环处，包块不再复出。

三、鉴别诊断

1.鞘膜积液 2.隐睾 3.腹股沟肿大淋巴结或肿瘤

四、进一步检查

1.包块部透光实验 2.腹部B超

五、治疗原则

1.避免慢性咳嗽、哭闹等。 2.疝囊高位结扎术



[病例摘要] 男性，17岁，左季肋部外伤后10小时，口渴，心悸，烦躁2小时

患者今日晨起行走于牛群中时，被踢中左季肋部，当时疼痛剧烈，即至镇上医院就诊，拍片证实有肋骨骨折，卧床休息和局部固定后感觉好转，但仍有左上腹痛伴恶心。下午起床活动时觉全腹疼痛发胀，伴头晕、心悸，2小时来口渴、烦躁。

查体：T37.6℃，P110次/分，Bp 90/60mmHg。神清，颜面、结膜明显苍白，心肺(-)，左季肋部皮下瘀斑，压痛。腹稍胀，全腹有明显压痛，以左上腹为著，肌紧张不明显，但有明显反跳痛，移动性浊音(±)，肠鸣音可闻及，但弱。

化验：Hb 82g/L，WBC $90 \times 10^9/L$ 。

答题要求：根据以上病例摘要，请将初步诊断、诊断依据（两个以上诊断，应分别列出各自诊断依据，未分别列出扣分）、鉴别诊断、进一步检查与治疗原则写在答题纸上。

时间：15分钟 总分22分

参考答案标准

一、诊断及诊断依据

(一)诊断

- 1.脾破裂，腹腔内出血
- 2.肋骨骨折

(二)诊断依据

- 1.左季肋部外伤史
- 2.胸片证实肋骨骨折
- 3.腹痛遍及全腹，伴有失血症状
- 4.腹腔内出血之体征

二、鉴别诊断

- 1.单纯肋骨骨折及软组织挫伤
- 2.其他腹腔脏器损伤：肝、小肠
- 3.血胸

三、进一步检查

- 1.腹部B超：肝脾及血肿块
- 2.腹部平片：有无膈下游离气体
- 3.胸片：肋骨，胸腔积液
- 4.腹腔穿刺

四、治疗原则

- 1.严密观察病情，复查Hb、P、BP必要时输血
- 2.开腹探查：脾切除
条件许可时缝合裂口或脾部分切除术

第四节 泌尿系统



【病例摘要】 男性，21岁，咽部不适4周，浮肿、尿少1周

4周前咽部不适，轻咳，无发热，自服诺氟沙星不好转。近1周感双腿发胀，双眼睑浮肿，晨起时明显，同时尿量减少，200-500ml/日，尿色较红。于外院查尿蛋白(++), RBC、WBC 不详，血压增高，口服“阿莫仙”、“保肾康”症状无好转来诊。发病以来精神食欲可，轻度腰酸、乏力，无尿频、尿急、尿痛、关节痛、皮疹、脱发及口腔溃疡，体重3周来增加6kg。既往体健，青霉素过敏，个人、家族史无特殊。

查体：T36.5℃, P80次/分，R18次/分，Bp160/96mmHg, 无皮疹，浅淋巴结未触及，眼睑水肿，巩膜无黄染，咽红，扁桃体不大，心肺无异常，腹软，肝脾不大，移动性浊音(-)，双肾区无叩痛，双下肢可凹性浮肿。

化验：血Hb140g/L, WBC: $7.7 \times 10^9/L$, plt: $210 \times 10^9/L$, 尿蛋白(++), 定量3g/24小时，尿WBC0-1/高倍, RBC: 20-30/高倍，偶见颗粒管型，肝功能正常，Alb35.5g/L, BUN: 8.5mmol/L, Scr: 140umol/L。血IgG、IgM、IgA 正常，C3: 0.5g/L, ASO: 800IU/L, 乙肝两对半(-)

答题要求：根据以上病例摘要，请将初步诊断、诊断依据（两个以上诊断，应分别列出各自诊断依据，未分别列出扣分）、鉴别诊断、进一步检查与治疗原则写在答题纸上。

时间：15分钟 参考答题标准 总分22分

一、诊断及诊断依据

(一)诊断 急性肾小球肾炎(链球菌感染后)

(二)诊断依据

- 1.在部感染后2周发生少尿，浮肿(眼睑、下肢)，尿色红，血压高(160/96mmHg)
- 2.化验尿蛋白(++), 有镜下血尿(RBC20-30/高倍)，化验血有氮质血症，C3低
- 3.链球菌感染史和ASO高

二、鉴别诊断

- 1.其他病原体感染后急性肾炎，如病毒性肾炎
- 2.膜增殖肾小球肾炎
- 3.IgA 肾病
- 4.急进性肾小球肾炎
- 5.全身系统性疾病肾脏受累，如系统性红斑狼疮肾炎

三、进一步检查

- 1.腹部B超双肾大小
- 2.ANA谱
- 3.必要时肾活检

四、治疗原则

- 1.一般治疗：卧床休息，低盐饮食等
- 2.抗感染治疗、对症治疗：利尿消肿，降压等
- 3.中医药治疗；若进展发生急性肾衰时可透析治疗



病历摘要 男性，38岁，间断水肿5年，再发伴尿色加深5天。

患者5年前活动后出现双下肢对称性、凹陷性水肿，晨轻暮重，无肉眼血尿及泡沫尿。于当地县区医院查尿常规示RBC6-8/HP，蛋白(++)，予“青霉素”治疗，1周后水肿消退。此后间断于劳累后出现咽痛、发热，体温37.6℃，尿色呈浓茶色，并再发双下肢水肿，自服“阿奇霉素”7天，体温正常，尿色恢复正常。发病以来尿量正常，无皮疹及关节疼痛，大便正常，体重无变化。既往体健，无烟酒嗜好。无高血压家族史。

查体：T36.5℃，P79次/分，R22次/分，BP146/95mmHg。皮肤未见出血点和皮疹，浅表淋巴结未触及肿大。双肺未闻及干湿性啰音。心界不大，心率79次/分，律齐，各瓣膜区未闻及杂音，腹平软，无压痛，肝脏肋下未触及，移动性浊音(-)，肾区无叩痛，双下肢轻度凹陷性水肿。

实验室检查：血常规：Hb115g/L，WBC5.5×10⁹/L，N0.65，Plt285×10⁹/L。尿常规：蛋白(++)，沉渣RBC26-30/HP，颗粒管型2-3/LP。尿蛋白定量1.3g/d。血Cr158μmol/L，BUN8.9mmol/L，ALB38g/L，估算肾小球滤过率(GFR)58ml/(min1.73m²)。

答题要求：根据以上病例摘要，请将初步诊断、诊断依据（两个以上诊断，应分别列出各自诊断依据，未分别列出扣分）、鉴别诊断、进一步检查与治疗原则写在答题纸上。

时间：15分钟 总分22分

参考答案标准

一、初步诊断

- 慢性肾小球肾炎
- 肾性高血压
- 慢性肾脏病3期

二、诊断依据（初步诊断错误，诊断依据不得分）

1.慢性肾小球肾炎：

- (1) 青年男性，慢性病程。
- (2) 双下肢水肿、血尿、蛋白尿、高血压。
- (3) 尿常规：蛋白(++)，沉渣RBC26-30/HP，颗粒管型2-3/LP。

2.肾性高血压：青年男性，肾脏疾病之后发现血压升高，无高血压家族史。

3.慢性肾脏病3期：病程超过3个月，血肌酐升高，eGFR57ml (min. 1.73m²)。

三、鉴别诊断

1.继发性肾小球肾炎（如狼疮性肾炎、过敏性紫癜性肾炎、乙肝病毒相关性肾炎）（答出其中一个即可得分） 2.高血压肾损害 3.无症状性血尿和蛋白尿

四、进一步检查

- 1.尿相差显微镜检查 2.补体、乙肝病毒标志物、抗核抗体谱、抗肾小球基底膜抗体。
- 3.肾脏B超 4.必要时肾穿刺活检。

五、治疗原则

- 1.限制水盐摄入 2.密切监测肾功能情况下，首选ACEI或ARB。
- 3.根据肾穿刺病理类型酌情给予免疫抑制治疗。 4.避免劳累、感染及应用肾毒性药物。

病历摘要

女性，38岁，尿频、尿急6天，发热2天。

患者6天前劳累活动后出现尿频、尿急，不伴尿痛，未诊治。2天前出现畏寒、发热，体温最高达38.3℃，



同时感左侧腰部酸胀不适，伴乏力，无恶心、呕吐、腹痛、腹泻。既往 1 年前曾有尿频、尿急、尿痛症状发作，自服“左氧氟沙星片”2 天后好转，半个月前因意外妊娠行人工流产术。

查体：T38.5℃，P98 次/分，R25 次/分，BP126/80mmHg。皮肤未见出血点和皮疹，浅表淋巴结未触及肿大。睑结膜无苍白，巩膜无黄染。双肺未闻及干湿性啰音。心界不大，心率 96 次/分，律齐，各瓣膜区未闻及杂音。腹平软，无压痛，肝脾肋下未触及，Murphy 征阴性，麦氏点无压痛。左肾区叩痛（+）。双下肢无水肿。

实验室检查：血常规：Hb123g/L，WBC 12.7×10^9 /L，N0.86，Plt 259×10^9 /L。尿常规：蛋白（+），沉渣检查 RBC9-10/HP，WBC55-60/HP，糖（-），亚硝酸盐（+）。粪常规（-）。

答题要求：根据以上病例摘要，请将初步诊断、诊断依据（两个以上诊断，应分别列出各自诊断依据，未分别列出扣分）、鉴别诊断、进一步检查与治疗原则写在答题纸上。

时间：15 分钟 总分 22 分

参考答案标准

一、初步诊断

急性肾盂肾炎（答“尿路感染”扣分）

二、诊断依据（初步诊断错误，诊断依据不得分）

- 1 青年女性，急性病程。
- 2.尿频、尿急伴发热。
- 3.发病前有人工流产术及劳累诱因。
- 4.体温高、左肾区叩痛（+）。
- 5.血白细胞总数及中性粒细胞比例升高，尿白细胞增多，亚硝酸盐阳性，尿蛋白（+）。

三、鉴别诊断

1.急性膀胱炎 2.慢性肾盂肾炎急性发作 3.泌尿系结核 4.尿道综合症

四、进一步检查

- 1.清洁中段尿沉渣涂片革兰染色、细菌培养计数加药物敏感试验。
- 2.肾功能、尿渗透压及尿 NAG 检测。
- 3.泌尿系统 B 超。

五、治疗原则

- 1.多饮水、避免憋尿。
- 2.首选针对 G 杆菌有效的抗生素抗感染治疗，根据药物过敏结果调整用药。
- 3.抗生素治疗 2 周。



病例摘要：女性，23岁，工人，因尿频、尿急、尿痛1周来诊。

患者近期工作时间过长，过于劳累疲惫不堪，1周前出现尿频、尿急、尿痛，每天可达几十次，每次尿量不多。尿液有腐败臭味，颜色偏黄，未见洗肉水样或暗红色尿液。同时伴耻骨弓上不适，无尿液，无腰痛，不发热。尿频、尿急、尿痛等症状逐渐加重，遂就诊我院。发病以来饮食、睡眠可，大便正常。

既往体健，无排尿异常病史，无结核病史和结核病接触史，无药物过敏史。个人史和月经史无特殊。

查体：T 37.5℃，P 85 次/分，R 21 次/分，BP 111/80 mmHg。一般情况可，无皮疹，浅表淋巴结无肿大，巩膜无黄染，咽(-)。双肺听诊呼吸音清，心脏查体未见异常，腹平软，无压痛，肝脾肋下未触及，双侧肾区无叩痛，耻骨上方有轻压痛。下肢不肿。

实验室检查：Hb 143 g/L，WBC $10.3 \times 10^9/L$ ，N 74%，L 30%，PLT $133 \times 10^9/L$ ；尿蛋白(-)，WBC 23 ~ 50/HP，RBC 0 ~ 3/HP；粪便常规(-)。

答题要求：根据以上病例摘要，请将初步诊断、诊断依据（两个以上诊断，应分别列出各自诊断依据，未分别列出扣分）、鉴别诊断、进一步检查与治疗原则写在答题纸上。

时间：15 分钟 总分 22 分

参考答案标准

1.初步诊断

急性膀胱炎。

2.诊断依据

(1)青年女性，急性起病。因尿频、尿急、尿痛1周，耻骨弓上不适，尿液有腐败臭味，颜色偏黄。

(2)查体：T 37.5℃，耻骨上方有轻压痛。

(3)辅助检查：WBC 23 ~ 50/HP，RBC 0 ~ 3/HP，尿蛋白(-)。

3.鉴别诊断

(1)急性肾盂肾炎 (2)肾结核 (3)尿道综合征

4.进一步检查

(1)尿涂片镜检。 (2)清洁中段尿培养。 (3)尿抗体包裹细菌。

(4)腹部B超检查。 (5)如持续不愈可行IVP检查。

5.治疗原则

(1)抗感染治疗。

(2)祛除病因，多饮水。



病例摘要：男性，55岁，右腰放射性疼痛伴血尿3个月。

患者于3个月前某日踢球时突然感到右腰痛并向右下腹会阴部放射。疼痛为持续性胀痛，患者因剧痛而呈弯腰姿势。来院检查时腰痛稍缓解，但化验尿时发现尿中反复有多个红细胞、白细胞，抗炎治疗效果欠佳。1个月前曾行B超检查发现右肾盂积水，腹部X线平片检查未见异常。发病以来大便正常，否认肝炎结核病史。

查体：T37.3℃，P77次/分，R22次/分，BP120/80mmHg。一般情况尚可，皮肤无黄染，浅表淋巴结无明显肿大，心肺叩诊听诊未见异常。右肾区未及明确肿物，右肾区叩痛(+)，压痛(+)，右输尿管走行区有深压痛，无反跳痛。

实验室检查：血常规正常。尿常规WBC2~4个/HP。

答题要求：根据以上病例摘要，请将初步诊断、诊断依据（两个以上诊断，应分别列出各自诊断依据，未分别列出扣分）、鉴别诊断、进一步检查与治疗原则写在答题纸上。

时间：15分钟 总分22分

参考答案标准

1.初步诊断

上尿路结石(右)。

2.诊断依据

(1)中年男性，慢性病程。右腰痛向会阴放射伴镜下血尿2个月。

(2)右腰有叩痛、压痛，右输尿管走行区有深压痛。

(3)尿镜检反复有RBC，B超右肾盂积水。

3.鉴别诊断

(1)阑尾炎：多为转移性右下腹痛伴发热，一般无血尿，麦氏点压痛，反跳痛，血白细胞升高。

(2)尿路感染：多有感染病史，腰痛伴发热，血白细胞计数升高，尿常规见大量红白细胞，可复查尿常规并查尿沉渣镜检，尿培养以鉴别。

(3)输尿管肿瘤：可因血块堵塞输尿管出现肾绞痛，但多为间歇，无痛，肉眼血尿，B超检查可发现软组织占位病变，与患者不符，可查CT，必要时行输尿管镜取活检以除外。

(4)肠梗阻：急性病程，患者多表现为痛、吐、胀、闭，可见腹膨隆，肠形，蠕动波，听诊肠鸣音减弱或消失，立位腹平片可见孤立胀大的肠襻，可见液平面。与患者不符，可除外。

4.进一步检查

(1)尿沉渣镜检。(2)尿细菌培养。(3)腹部B超检查。(4)KUB检查。

(5)IVU检查。(6)腹部CT检查。(7)输尿管镜检查。

5.治疗原则

(1)镇痛、解痉。

(2)体外碎石、内镜(输尿管镜或经皮肾镜)取石、切开取石。



病历摘要男性，65岁，夜尿增多、排尿困难5年，加重2天。

患者5年前无明显诱因出现夜尿增多，4-6次/夜，伴尿前等待，排尿费力，尿线分叉，排尿不尽。自服“氟哌酸”症状无改善，昨日饮酒后排尿困难加重，尿频明显，10余分钟1次，每次尿量少于250ml，发病以来无发热及肉眼血尿，大便正常，体重无明显改变。既往无高血压、糖尿病病史，无肝炎、结核病史。

查体：T36.5℃，P96次/分，R22次/分，BP138/85mmHg。皮肤未见出血点和皮疹，浅表淋巴结未触及肿大。颜面无水肿，巩膜无黄染，心肺查体未见异常。下腹部膨隆，腹软，无肌紧张，肝脾肋下未触及，耻骨上区可触及球形包块，上级距耻骨上缘8cm，叩诊呈浊音，移动性浊音(-)，肾区无叩痛。双下肢无水肿，直肠指检：前列腺Ⅱ°增大，表面光滑，边缘清楚，质中，无触痛，中央沟变浅，肛门括约肌张力正常。

实验室检查：血常规：Hb126g/L，WBC6.8×10⁹/L，N0.73，Plt228×10⁹/L。血Cr78μmol/L，BUN6.7mmol/L。

答题要求：根据以上病例摘要，请将初步诊断、诊断依据（两个以上诊断，应分别列出各自诊断依据，未分别列出扣分）、鉴别诊断、进一步检查与治疗原则写在答题纸上。

时间：15分钟 总分22分

参考答案标准

一、初步诊断

- 1.良性前列腺增生
- 2.急性尿潴留

二、诊断依据（初步诊断错误，诊断依据不得分；未分别列出各自诊断依据，扣1分）

1.良性前列腺增生：

- (1) 老年男性，慢性病程、急性加重
- (2) 夜尿增多伴排尿困难，饮酒后加重
- (3) 前列腺Ⅱ°增大，表面光滑，边缘清楚，质中，无触痛，中央沟变浅，肛门括约肌张力正常。

2.急性尿潴留；

- (1) 饮酒后出现不能自主排便、下腹胀痛、尿失禁。
- (2) 下腹部膨隆，耻骨以上触及球形包块，叩诊呈浊音。

三、鉴别诊断

- 1.膀胱颈挛缩。
- 2.前列腺癌
- 3.尿道狭窄
- 4.神经源性膀胱功能障碍

四、进一步检查

- 1.泌尿系统及前列腺B超。
- 2.前列腺特异性抗原(RSA)测定。
- 3.尿动力学检查。

五、治疗原则

- 1.留置导尿管或耻骨上穿刺膀胱造瘘。
- 2.α₁受体阻滞剂、5α-还原酶抑制剂治疗。
- 3.手术治疗。
- 4.其他物理疗法。



病例摘要:

患者, 男性, 38 岁, 因 “水肿 6 年, 夜尿增多 2 年, 乏力、厌食 1 个月” 就诊。

患者 6 年前无明显诱因出现晨起眼睑水肿, 无乏力, 纳差, 腰痛, 血尿等, 于当地医务所测血压 150/90 mmHg, 未规律诊治。此后水肿间断出现, 时有时无, 时轻时重, 未予重视。近 2 年来出现夜尿增多, 3~4 次/夜, 未诊治。患者近 1 个月无诱因感乏力、厌食, 有时伴恶心、腹胀, 无腹痛、腹泻或发热。自服多潘立酮(吗丁啉)无效, 乏力厌食症状进行性加重, 遂就诊。患者自发病以来睡眠可, 大便正常, 尿量无明显改变, 近 1 年体重有下降。

既往史: 无糖尿病史, 无药物滥用史, 无药物过敏史。

查体: T 36.8°C, P 92 次/分, R 22 次/分, BP 165/100 mmHg。慢性病容, 贫血貌, 双眼睑轻度浮肿, 皮肤有氨味, 浅表淋巴结无肿大, 巩膜无黄染。心、肺、腹部查体未见异常。双下肢无水肿。

实验室检查: 血常规: Hb 89 g/L; 尿常规: 蛋白(++), RBC(++); 粪便常规(-)。血生化: Cr 910 μ mol/L, HCO₃⁻ 15mmol/L, 血磷升高。B 超检查: 双肾缩小, 左肾 8.7 cm×4.0 cm, 右肾 9.0 cm×4.1 cm, 双肾皮质回声增强, 皮髓质分界不清。

答题要求: 根据以上病例摘要, 请将初步诊断、诊断依据 (两个以上诊断, 应分别列出各自诊断依据, 未分别列出扣分)、鉴别诊断、进一步检查与治疗原则写在答题纸上。

时间: 15 分钟 总分 22 分

参考答案标准

1.初步诊断

慢性肾衰竭(尿毒症期); 肾性高血压; 肾性贫血(中度); 代谢性酸中毒; 高磷血症; 慢性肾小球肾炎可疑。

2.诊断依据

(1)中年男性, 慢性病程, 隐匿起病。患者间断晨起眼睑水肿, 发现血压升高 5 年, 出现夜尿增多 2 年, 厌食、乏力进行性加重 1 个月。

(2)查体 BP 160/100 mmHg, 慢性病容, 贫血貌, 双眼睑轻度浮肿, 皮肤有氨味。

(3)辅助检查 Hb 89 g/L; 尿常规: 蛋白(++), RBC(++); 血生化: Cr 910 μ mol/L, HCO₃⁻ 15mmol/L; B 超检查: 双肾缩小。

3.鉴别诊断

(1)急性肾衰竭

(2)原发性高血压

4.进一步检查

(1)病因筛查: 如血糖、眼底检查、肾血管超声、自身抗体、肾活检等。

(2)并发症检查: 如血常规、凝血、血气分析、电解质、胸片、超声心动、肾小球滤过率、24 小时尿蛋白定量等。

5.治疗原则

(1)营养治疗低蛋白饮食。(2)降压治疗。(3)纠正肾性贫血。

(4)纠正代谢性酸中毒, 高磷血症。

(5)防治并发症。(6)肾脏替代治疗。



第五节 女性生殖系统

简要病史:

女性, 29 岁, 下腹剧痛, 伴头晕、恶心 2 小时。

于 2008 年 11 月 5 日急诊入院平素月经规律, 4-5/35 天, 量多, 无痛经, 末次月经 2008.9.17, 于 10 月 20 日开始阴道出血, 量较少, 色暗且淋漓不净, 四天来常感头晕、乏力及下腹痛, 二天前曾到某中医门诊诊治, 服中药调经后阴道出血量增多, 但仍少于平时月经量。今晨上班和下午 2 时有 2 次突感到下腹剧痛, 下坠, 头晕, 并昏倒, 遂来急诊月经 14 岁初潮, 量中等, 无痛经。25 岁结婚, 孕 2 产 1, 末次生产 4 年前, 带环 3 年。

既往体健, 否认心、肝、肾等疾患。

查体: T36°C, P 102 次/分, BP 80/50mmHg, 急性病容, 面色苍白, 出冷汗, 可平卧。心肺无异常。外阴有血迹, 阴道畅, 宫颈光滑, 有举痛, 子宫前位, 正常大小, 稍软, 可活动, 轻压痛, 子宫左后方可及 8cm×6cm×6cm 不规则包块, 压痛明显, 右侧(-), 后陷凹不饱满。

化验: 尿妊娠(±), Hb 90g/L, WBC $10.8 \times 10^9/L$, Plt $145 \times 10^9/L$ 。B 超: 可见宫内避孕环, 子宫左后 7.8×6.6cm 囊性包块, 形状欠规则, 无包膜反射, 后陷凹有液性暗区。

答题要求: 根据以上病例摘要, 请将初步诊断、诊断依据 (两个以上诊断, 应分别列出各自诊断依据, 未分别列出扣分)、鉴别诊断、进一步检查与治疗原则写在答题纸上。

时间: 15 分钟 总分 22 分

参考答案标准

一、诊断及诊断依据

(一)诊断

1. 异位妊娠破裂出血
2. 急性失血性休克

(二)诊断依据

1. 有突发下腹痛, 伴有急性失血和休克表现
2. 有停经史和阴道不规则出血史
3. 宫颈举痛, 子宫左后可触及包块
4. B 超可见囊性包块, 后陷凹有液性暗区

二、鉴别诊断

1. 卵巢滤泡或黄体囊肿破裂
2. 外科急腹症: 急性阑尾炎、穿孔
3. 内科腹痛: 急性肠炎、菌痢

三、进一步检查

1. 后穹窿穿刺
2. 尿、粪常规
3. 必要时内镜超声协助

四、治疗原则

1. 输液, 必要时输血, 抗休克
2. 开腹探查, 清洗腹腔, 左输卵管切除



病历摘要

女性，38岁，下腹痛伴发热3天。

患者3天前无明显诱因出现下腹坠胀痛，持续性，向腰骶部放射，伴发热，体温最高39.4℃，无恶心、呕吐，无腹泻，无阴道出血。自服“阿莫仙”症状无改善，急诊入院。平素月经规律，周期28-30天，经期3天，量中，无痛经。末次月经4天前。

入院查体：T38.9℃，P101次/分，R28次/分，BP111/62mmHg。营养中等，心肺未见异常。腹软，肝脾肋下未触及，下腹压痛(+)，无反跳痛，未触及包块。移动性浊音(-)，肠鸣音正常。妇科检查：外阴经产式；阴道通畅，壁充血，脓性分泌物多，有异味；宫颈充血，举痛(+)，宫颈管有脓性分泌物；宫体前位，稍大，质中，活动可，压痛(+)；左侧增厚，压痛(+)，右侧未触及明显异常。

实验室检查：血常规：WBC $14.7 \times 10^9/L$ ，N0.9。尿妊娠试验(-)。

答题要求：根据以上病例摘要，请将初步诊断、诊断依据（两个以上诊断，应分别列出各自诊断依据，未分别列出扣分）、鉴别诊断、进一步检查与治疗原则写在答题纸上。

时间：15分钟 总分22分

参考答案标准

一、初步诊断

急性盆腔炎

二、诊断依据（初步诊断错误，诊断依据不得分）

1.下腹坠痛伴发热。

2.查体：T38.9℃，下腹部压痛(+)。妇科检查：阴道充血，脓性分泌物多，有异味。宫颈充血，举痛(+)，颈管有脓性分泌物；宫体前位，稍大，压痛(+)；左侧附件增厚，压痛(+)。

3.辅助检查：血白细胞总数及中性粒细胞比例增高。

三、鉴别诊断

1.急性阑尾炎

2.异位妊娠

3.卵巢囊肿蒂扭转或破裂

四、进一步检查

宫颈管分泌物细菌培养+药敏试验

2.妇科B超。

五、治疗原则

1.半卧位休息。

2.静脉滴注广谱抗菌药物，并根据药敏结果调整。



病例摘要：

女性，30 岁，因性交出血半年，加重 3 个月就诊。

患者月经正常，近半年偶有性交出血，自认为与宫内避孕有关。近 3 个月性交出血频繁，G1P1，男孩已 5 岁，足月顺产。4 年前放置避孕环时妇科检查正常，此后未再进行过妇科检查。

妇科检查：外阴 (-)，阴道少许血迹，宫颈前唇有一菜花样赘生物，直径 2cm，质脆易出血，子宫前位，正常大小，双侧宫旁组织未及增厚（双合诊及三合诊检查）。

答题要求：根据以上病例摘要，请将初步诊断、诊断依据（两个以上诊断，应分别列出各自诊断依据，未分别列出扣分）、鉴别诊断、进一步检查与治疗原则写在答题纸上。

时间：15 分钟 总分 22 分

参考答案标准

1.初步诊断及诊断依据

初步诊断宫颈鳞状细胞癌 IB1 期；

诊断依据：

(1) 宫颈鳞状细胞癌 IB1 期：性交出血已半年。妇科检查见宫颈前唇有一菜花样赘生物，质脆易出血。赘生物直径 2cm，局限于子宫颈，符合宫颈鳞状细胞癌 IB1 期的诊断。

(2) 宫内节育器：患者有放置宫内节育器的病史。

2. 鉴别诊断 妇科检查见宫颈前唇有一菜花样赘生物，应除外宫颈尖锐湿疣。尖锐湿疣质硬，不脆。最后确诊必须依靠活组织病理诊断。

3. 进一步检查

(1) 宫颈刮片细胞学检查，同时可行高危型 HPV 检测；

(2) 阴道镜下取宫颈病变活组织，进行病理检查；

(3) 术前常规化验及检查：B 型超声（包括生殖系统及泌尿系统）。必要时行静脉孟造影、膀胱镜检查、直肠镜检查。

4. 治疗方案

根治性子宫切除术及盆腔淋巴结切除术。可保留双侧卵巢。



病历摘要

女性，47岁，经量增多4年。

患者4年某日劳累后，出现经量增多，伴血块，经期延长至7-9天，感头晕，乏力，曾口服止血药（具体药物不详），效果不佳。无尿频，无便秘。平素月经规律，周期30-32天，经期6天，经量中，无痛经。末次月经11天前。生育史：孕₂产₁。

查体：T36.5℃，P105次/分，R22次/分，BP112/62mmHg。睑结膜苍白，心肺未见异常，腹软，无压痛及反跳痛，未触及包块，肝脏肋下未触及。妇科检查：外阴经产式；阴道光滑，通畅；宫颈光滑；宫体中位，如妊娠3个月大小，质硬，表面凹凸不平，活动可，无压痛；附件（-）。

试验室检查：血常规：Hb73g/L，MCV73fl，WBC $4.6 \times 10^9/L$ ，Plt $235 \times 10^9/L$ 。

妇科B超：子宫大小11cm×10cm×10cm，肌壁多见个螺旋形低回声区。

答题要求：根据以上病例摘要，请将初步诊断、诊断依据（两个以上诊断，应分别列出各自诊断依据，未分别列出扣分）、鉴别诊断、进一步检查与治疗原则写在答题纸上。

时间：15分钟 总分22分

参考答题标准

一、初步诊断

- 1.子宫肌瘤（多发性）（答出“子宫肌瘤”扣分）
- 2.缺铁性贫血

二、诊断依据（初步诊断错误，诊断依据不得分；未分别列出各自诊断依据，扣1分）

1.子宫肌瘤（多发性）：

- （1）经量增多3年，经期延长。
- （2）妇科检查：宫体中位，如妊娠3个月大小，质硬，表面凹凸不平，活动。
- （3）B超示子宫11cm×10cm×10cm大小，肌壁多见个螺旋形低回声区。

2.缺铁性贫血：

- （1）头晕、乏力，月经增多。
- （2）睑结膜苍白
- （3）血红蛋白Hb73g/L，MCV低于正常。

三、鉴别诊断

- 1.子宫腺肌病
- 2.卵巢肿瘤
- 3.妊娠子宫

四、进一步检查

- 1.诊断刮宫并送病理检查。
- 2.血清铁、铁蛋白和总铁结合力测定。

五、治疗原则

- 1.剖腹探查，切除子宫。
- 2.纠正贫血
- 3.围手术期预防性使用抗生素。



病例摘要：

女性，66 岁，下腹胀痛 3 个月，由内科转来会诊。

患者自 3 个月前感持续性下腹胀痛，进行性加重，伴精神差、乏力，腹部逐渐增大，纳差 3 个月。已绝经 10 年，无阴道流血或排液。G2P1。

既往体健，否认妇科病史。否认心、肝、肾、结核及消化系统疾病史。

查体：消瘦病容，表浅淋巴结不大，双肺呼吸音清，心脏检查未见异常。腹部膨隆，腹肌软，无压痛，反跳痛，移动性浊音(+)。

妇科检查：外阴(-)，阴道(-)，宫颈及子宫均萎缩，左附件区可及直径 6 cm 大小的包块，囊实性，形状不规则，与周围组织粘连，无压痛。右侧附件区包块略小，性质同左。三合诊检查：宫骶韧带散在结节状物，无触痛。

答题要求：根据以上病例摘要，请将初步诊断、诊断依据（两个以上诊断，应分别列出各自诊断依据，未分别列出扣分）、鉴别诊断、进一步检查与治疗原则写在答题纸上。

时间：15 分钟 总分 22 分

参考答案标准

1.初步诊断

卵巢恶性肿瘤。

2.诊断依据

(1)中年女性，2 个月病程。患者自觉腹胀，腹部逐渐增大伴纳差 2 个月。

(2)查体消瘦，腹部膨隆，移动性浊音(+)。妇科查体左附件区可及直径 6 cm 大小的包块，囊实性，形状不规则，与周围组织粘连，无压痛。右侧附件区包块略小，性质同左。三合诊检查：宫骶韧带散在结节状物，无触痛。

3.鉴别诊断

(1)卵巢良性肿瘤。

(2)结核性腹膜炎

4.进一步检查

(1)B 型超声检查。(2)CT。(3)血清 CA125 检测。

(4)腹水常规，腹水找肿瘤细胞。(5)术前常规化验。

5.治疗

确诊后立即开腹手术。根据具体情况进行辅助治疗。



病例摘要：女性，38岁。急性下腹痛伴恶心，呕吐4小时。

患者于今晨锻炼时，突发右下腹痛，伴恶心呕吐3次，均为胃内容物。侧卧稍减轻，发病已4小时来院。既往月经正常，5/28天，末次月经为10天前，G2P1，8年前足月顺产，6年前人工流产一次。5年来未进行过妇科检查，现工具避孕。

查体：T 37.2℃，P 100次/分，BP 120/80 mmHg。全腹软，右下腹压痛反跳痛明显。妇科检查：外阴(-)，阴道(-)，宫颈光滑，子宫正常大小，右角有压痛。子宫右侧后方可触及张力较高的囊性肿物，直径约8cm，活动受限。

实验室检查：WBC $9.3 \times 10^9/L$ ，Hb 122 g/L，PLT $212 \times 10^9/L$ 。

答题要求：根据以上病例摘要，请将初步诊断、诊断依据（两个以上诊断，应分别列出各自诊断依据，未分别列出扣分）、鉴别诊断、进一步检查与治疗原则写在答题纸上。

时间：15分钟 总分22分

参考答案标准

1.初步诊断

卵巢囊肿蒂扭转。

2.诊断依据

(1)中年女性，急性病程。

(2)活动后突然出现右下腹疼痛，伴恶心、呕吐。

(3)末次月经10天前。

(4)查体：右下腹压痛、反跳痛。子宫正常大小，右角有压痛。子宫右侧后方可触及张力较高的囊性肿物，直径约8cm，活动受限。

(5)辅助检查：血常规无明显异常。

3.鉴别诊断

(1)异位妊娠破裂 (2)卵巢囊肿破裂 (3)急性盆腔炎

4.进一步检查

(1)B型超声检查。

(2)血 β hCG检查。

(3)术前常规化验。

5.治疗方案

确诊后立即开腹探查手术。

第六节 血液系统



病历摘要

女性，38岁，头晕、乏力、面色苍白半年，加重伴活动后心悸气急1个月。

患者半年前无明显诱因出现头晕、乏力，家人发现面色不如以前红润，一直未予诊治，近半个月来加重，伴活动后心悸气急，曾到医院检查示血红蛋白减低（具体不详）。发病以来睡眠和饮食正常，但食肉少，大小便正常，无鲜血便和黑便，尿色正常，无鼻和牙龈出血，体重无明显变化。既往无胃病、肝病和痔疮病史。结婚2年半，连续妊娠2次，分别足月分娩1女婴和1男婴，后一次分娩时阴道出血较多，均行母乳喂养，现正在哺乳中。平时爱饮浓茶。无遗传病家族史。

查体：T36.7℃，P106次/分，R19次/分，BP128/82mmHg。贫血貌。皮肤未见出血点和皮疹，浅表淋巴结未触及肿大，巩膜未见黄染，睑结膜和口唇苍白，双肺未见异常，心界不大，心率106次/分，律齐，心尖部闻及3/6级收缩期吹风样杂音，腹软，无压痛，肝脏肋下未触及，双下肢无水肿。

实验室检查：血常规：Hb66g/L，MCV71fl，MCH26pg，MCHC31%，WBC $6.6 \times 10^9/L$ ，N0.71，L0.27，M0.03，Plt $352 \times 10^9/L$ ，Ret0.015。尿蛋白（-），尿镜检（-），粪隐血（-）。

答题要求：根据以上病例摘要，请将初步诊断、诊断依据（两个以上诊断，应分别列出各自诊断依据，未分别列出扣分）、鉴别诊断、进一步检查与治疗原则写在答题纸上。

时间：15分钟 总分22分

参考答案标准

一、初步诊断

缺铁性贫血（答出“贫血待查”扣一半分）

二、诊断依据（初步诊断错误，诊断依据不得分）

- 1.有头晕、乏力、面色苍白、活动后心悸等贫血症状。
- 2.连续两次妊娠，最近一次分娩时阴道出血较多，均行母乳喂养，平时爱饮浓茶，食肉少。
- 3.查体：贫血貌，睑结膜和口唇苍白，心率快，心尖部闻及3/6级收缩期吹风样杂音。
- 4.血常规呈小细胞低色素性贫血，白细胞和分类及网织红细胞均正常。

三、鉴别诊断

- 1.慢性病性贫血。
- 2.铁粒幼细胞性贫血。
- 3.地中海贫血
- 4.巨幼细胞性贫血

四、进一步检查

- 1.血涂片观察红细胞形态。
- 2.血清铁、铁蛋白和总铁结合力测定。
- 3.骨髓细胞学检查和铁染色。
- 4.血清叶酸和维生素B₁₂测定。
- 5.腹部B超。

五、治疗原则

- 1.调整饮食，禁饮浓茶。
- 2.补充铁剂
- 3.必要时输注浓缩红细胞。



[病例摘要]

男性，35岁，头晕、乏力伴出血倾向半年，加重1周

半年前无诱因开始头晕、乏力，间断下肢皮肤出血点，刷牙出血，服过20多剂中药不见好转，1周来加重。病后无鼻出血和黑便，二便正常，进食好，无挑食和偏食，无酱油色尿，睡眠可，体重无变化。既往体健，无放射线和毒物接触史，无药敏史。

查体：T36°C，P100次/分，R20次/分，BP120/70mmHg，贫血貌，双下肢散在出血点，浅表淋巴结未触及，巩膜不黄，舌乳头正常，胸骨无压痛，心肺无异常，肝脾未触及，下肢不肿。

化验：Hb 45g/L，RBC 1.5×10^{12} /L，网织红细胞0.1%，WBC 3.0×10^9 /L，分类：中性分叶30%，淋巴65%，单核5%，plt 35×10^9 /L，中性粒细胞碱性磷酸酶(NAP)阳性率80%，积分200分，血清铁蛋白210μg/L，血清铁170μg/dl，总铁结合力280μg/dl，尿常规(-)，尿Rous试验阴性。

答题要求：根据以上病例摘要，请将初步诊断、诊断依据（两个以上诊断，应分别列出各自诊断依据，未分别列出扣分）、鉴别诊断、进一步检查与治疗原则写在答题纸上。

时间：15分钟 总分22分

参考答案标准

一、诊断及诊断依据

(一)诊断 全血细胞减少：慢性再生障碍性贫血可能性大

(二)诊断依据

- 1.病史：半年多贫血症状和出血表现
- 2.体征：贫血貌，双下肢出血点，肝脾不大
- 3.血象：三系减少，网织红细胞减低，白细胞分类中淋巴细胞比例增高
- 4.NAP阳性率和积分均高于正常，血清铁蛋白和血清铁增高，而总铁结合力降低，尿Rous试验阴性

二、鉴别诊断

- 1.骨髓增生异常综合征(MDS)
- 2.阵发性睡眠性血红蛋白尿(PNH)
- 3.急性白血病
- 4.巨幼细胞性贫血

三、进一步检查

- 1.骨髓穿刺或活检
- 2.骨髓干细胞培养
- 3.糖水试验和Ham试验以除外PNH
- 4.肝肾功能以利于治疗(肝功异常不能用雄性激素)

四、治疗原则

- 1.对症治疗：如成分输血，造血生长因子。
- 2.针对发病机理给药：①针对干细胞：雄性激素，输脐带血，有条件可考虑骨髓移植；②改善微循环：654-2，一叶秋碱，硝酸士的宁(选一种)；③抑制免疫：强的松，左旋咪唑
- 3.中医中药：辨证施治。



[病例摘要]

男性，38岁，发热，伴全身酸痛半个月，加重伴出血倾向一周

半月前无明显诱因发热 38.5℃，伴全身酸痛，轻度咳嗽，无痰，二便正常，血化验异常(具体不详)，给一般抗感冒药治疗无效，一周来病情加重，刷牙时牙龈出血。病后进食减少，睡眠差，体重无明显变化。既往体健，无药敏史。

查体：T38℃，P97 次/分，R20 次/分，Bp120/80mmHg，前胸和下肢皮肤有少许出血点，浅表淋巴结不大，巩膜不黄，咽充血(+)，扁桃体不大，胸骨轻压痛，心率 96 次/分，律齐，肺叩清，右下肺少许湿罗音，腹平软，肝脾未及。

化验：Hb82g/L，网织红细胞 0.5%，WBC：5.5×10⁹/L，原幼细胞 20%，plt：28×10⁹/L，尿粪常规(-)。

答题要求：根据以上病例摘要，请将初步诊断、诊断依据（两个以上诊断，应分别列出各自诊断依据，未分别列出扣分）、鉴别诊断、进一步检查与治疗原则写在答题纸上。

时间：15 分钟 总分 22 分

参考答案标准

一、诊断及诊断依据

(一)诊断

- 1.急性白血病
- 2.肺部感染

(三) 诊断依据

1.急性白血病：急性发病，有发热和出血表现；查体：皮肤出血点，胸骨压痛(+)；化验：Hb 和 plt 减少，外周血片见到 20%的原幼细胞

2.肺感染：咳嗽，发热 38℃；查体发现右下肺湿罗音

二、鉴别诊断

- 1.白血病类型鉴别
- 2.骨髓增生异常综合征

三、进一步检查

- 1.骨髓穿刺检查及组化染色，必要时骨髓活检
- 2.进行 MIC 分型检查
- 3.胸片、痰细菌学检查
- 4.腹部 B 超、肝肾功能

四、治疗原则(

- 1.化疗：根据细胞类型选择适当的化疗方案
- 2.支持对症治疗：包括抗生素控制感染
- 3.有条件者完全缓解后进行骨髓移植



病历摘要

男性, 42岁,发现左侧颈部淋巴结肿大15天,加重伴发热5天。

患者于15天前无意中发现左侧颈部淋巴结肿大,呈无痛性、进行性肿大,无其他不适,能照常上班,未到医院检查,5天前加重,并出现发热和右侧颈部淋巴结肿大,到本院就诊,测体温38.6℃,行左侧颈部淋巴结活检,今日已出报告,收入院诊治。发病以来进食、睡眠好,大便、小便正常,体重下降不明显。既往无结核和肝、肾疾病病史,无药物过敏史,无烟酒嗜好,家族史中无类似患者。

查体: T38.7℃, P95次/分, R20次/分, BP127/80mmHg。无皮疹可皮肤出血点,左侧颈部有手术疤痕,左侧颈部可触及2个肿大淋巴结,右侧颈部可触及3个肿大淋巴结,最大约2×2.3cm大小,均活动,无压痛,其余浅表淋巴结未触及肿大,巩膜未见黄染,咽无充血,扁桃体不大,颈软,甲状腺不大,心肺查体未见异常,腹平软,肝脾肋下未触及,移动性浊音(-),双下肢无水肿。

试验室检查: 血常规: Hb128g/L, WBC8.7×10⁹/L, 分类 N0.59, L0.39, M0.04, Plt288×10⁹/L。尿常规(-), 粪常规(-), 粪隐血(-)。

左侧颈部淋巴结活检: 淋巴结结构完全破坏,可见大量单一异常的大细胞,细胞免疫表型为 CD19(+), CD20(+), CD22(+)

答题要求: 根据以上病例摘要,请将初步诊断、诊断依据(两个以上诊断,应分别列出各自诊断依据,未分别列出扣分)、鉴别诊断、进一步检查与治疗原则写在答题纸上。

时间: 15分钟 总分 22分

参考答案标准

一、初步诊断

非霍奇金淋巴瘤 弥漫性大B细胞型 II期B组

二、诊断依据(初步诊断错误,诊断依据不得分)

1.非霍奇金淋巴瘤:

- (1) 病史: 双侧颈部进行性、无痛性淋巴结肿大伴发热
- (2) 查体: 双侧颈部淋巴结肿大,均活动,无压痛。
- (3) 左侧颈部淋巴结病理: 淋巴结结构完全破坏可见大量单一异常的细胞。

2.弥漫性大B细胞型: 病理见单一异常的大细胞,其免疫表型为 CD19(+), CD20(+), CD22(+).

3.II期B组: 根据目前资料病变局限于横膈一侧,至少累及两个淋巴结区,发热体温达38.0℃以上。

三、鉴别诊断

1.颈部淋巴结结核 2.系统性红斑狼疮 3.坏死性淋巴细胞炎

四、进一步检查

- 1.骨髓细胞学检查 2.胸部X线片或CT。 3.腹部B超或CT。
- 4.血清血检查: 乳酸脱氢酶、β₂微球蛋白、免疫球蛋白及C反应蛋白。
- 5.ANA、抗ENA抗体、抗双链DNA抗体检查。
- 6.肝肾功能检查。

五、治疗原则

- 1 首选CHOP方案化疗。
- 2.有条件者家用CD20单克隆抗体(利妥昔单抗)。
- 3.完全缓解后可考虑行造血干细胞移植治疗。



病历摘要

男性，32岁，皮肤出血点和瘀斑5天，鼻出血3小时。

患者5天前无意中发现胸部和双下肢皮肤有一些出血点，下肢有数处瘀斑，无任何不适，未予就诊处理。3小时前无明显诱因双鼻孔出血后来血液科诊治。发病以来无尿血、便血及其他部位出血，无发热、关节痛和口腔溃疡。既往体健，否认近期服用任何药物，无药物过敏史。无烟酒嗜好。无遗传病家族史。

查体：T36.6℃，BP122/81mmHg。胸部和双下肢皮肤有多个出血点，左下肢有数处瘀斑均不高出皮面，未见皮疹，浅表淋巴结未触及肿大，巩膜未见黄染，双鼻孔棉球填塞，口腔颊黏膜未见溃疡和血疱，牙龈无出血，心肺未见异常，腹软，肝脾肋下未触及，关节未见异常。

试验室检查：血常规：Hb137g/L，WBC $8.6 \times 10^9/L$ ，分类N0.66，L0.33，M0.03，Plt $16 \times 10^9/L$ 。

答题要求：根据以上病例摘要，请将初步诊断、诊断依据（两个以上诊断，应分别列出各自诊断依据，未分别列出扣分）、鉴别诊断、进一步检查与治疗原则写在答题纸上。

时间：15分钟 总分22分

参考答题标准

一、初步诊断

特发性血小板减少性紫癜（答出“血小板减少性紫癜”扣分）

二、诊断依据（初步诊断错误，诊断依据不得分）

- 1.病史：有皮肤和鼻出血
- 2.无发热、关节痛和口腔溃疡等结缔组织病的表现，否认近期服用任何药物。
- 3.查体：皮肤见出血点和瘀斑，双鼻孔棉球填塞，口腔颊黏膜未见溃疡，肝脾不大，关节（-）。
- 4.辅助检查：血小板明显减少。血红蛋白、白细胞总数及分类正常。

三、鉴别诊断

- 1.继发性免疫性血小板减少性紫癜（如自身免疫病）
- 2.药物免疫性血小板减少性紫癜

四、进一步检查

- 1.骨髓细胞学检查
- 2.血小板相关抗体。
- 3.血清ANA、抗ENA抗体、抗双链DNA抗体，免疫球蛋白（IgG、IgA、IgM）、补体（C3和C4）测定。
- 4.腹部B超。

五、治疗原则

- 1.血小板成分输注。
- 2.静脉滴注大剂量免疫球蛋白。
- 3.应用糖皮质激素。
- 4.必要时加免疫抑制剂。
- 5.必要时脾切除治疗



第七节 内分泌系统

金英杰张伟老师团队收集整理历年真题



病历摘要

女性，32岁，多食、消瘦5个月，发热、咽痛3天，神志不清2小时。

患者5个月前不明原因的易饥多食及明显消瘦，伴怕热、多汗及心悸。约2个月前在外院经检查诊断为“甲亢”，予药物治疗（具体方案不详），但患者服药不规律，病情无明显好转。3天前患者着凉后出现发热、咽痛，伴轻咳、流清涕，自服药（具体不详）后症状无改善，逐渐出现烦躁、焦虑不安。半小时前神志不清。既往体健，月经规律，无相关疾病家族史。（病史由患者家属提供）。

查体：T39.8℃，P146次/分，R28次/分，BP132/62mmHg。昏迷，急性病容，呼吸急促，皮肤湿润，大汗淋漓。突眼（—），双侧瞳孔等大等圆，直径约3mm，对光反射存在，口唇、甲床无发绀。咽红，双侧扁桃体无肿大。颈软，气管居中，颈动脉无异常搏动，颈静脉无怒张。甲状腺弥漫性Ⅲ度肿大，质软，无结节，双侧上级均可闻及明显血管杂音。双肺呼吸音清晰，未闻及杂音。腹部未见明显异常。生理反射存在，病理反射未引出。

试验室检查：甲状腺功能（2个月前）示：FT₃、FT₄及TRAb明显升高，TSH明显下降。

心电图：窦性心动过速。

答题要求：根据以上病例摘要，请将初步诊断、诊断依据（两个以上诊断，应分别列出各自诊断依据，未分别列出扣分）、鉴别诊断、进一步检查与治疗原则写在答题纸上。

时间：15分钟 总分22分

参考答案标准

一、初步诊断

1. 弥漫性毒性甲状腺肿（或Graves病）（答“甲亢”或“甲状腺功能亢进症”扣分）

甲状腺危象

2. 上呼吸道感染

二、诊断依据（初步诊断错误，诊断依据不得分；未分别列出各自诊断依据，扣1分）

1. Graves病，甲状腺危象：

（1）症状：易饥多食，心悸，怕热、多汗，消瘦；上呼吸道感染后出现昏迷。

（2）查体：高热，急性病容，昏迷；皮肤湿润，大汗淋漓；甲状腺弥漫性肿大，无结节，可闻及血管杂音；呼吸急促；心率增快>146次/分。

（3）辅助检查：甲状腺功能示：FT₃、FT₄升高，TSH下降，TRAb升高；心电图：窦性心动过速。

2. 上呼吸道感染：

（1）症状：发热、咽痛、咳嗽、流清涕。

（2）查体：咽痛。

三、鉴别诊断

1. 中枢神经系统感染 2. 败血症

四、进一步检查

1. 血常规，血培养。 2. 血生化检查（肝、肾功能，电解质）。

3. 动脉血气分析。 4. 胸部X线片检查，必要时行胸部CT检查。

5. 头颅CT或MRI。

五、治疗原则

1. 抗感染治疗。 2. 应用丙硫氧嘧啶治疗。

3. 应用碘剂。 4. 应用β受体阻滞剂。

5. 糖皮质激素治疗。

6. 如常规治疗不满意，可考虑行血液透析治疗。

7. 对症支持治疗。



病历摘要女性，28岁，颈前增粗4个月。

患者4个月前家中无意中发现颈前增粗，无疼痛和发热，无心慌、多汗、怕热。发病以来饮食正常，大、小便及睡眠均正常，体重无下降。既往体健，妊娠8个月，无肿瘤家族史。

查体：T36.6℃，P86次/分，R22次/分，BP125/73mmHg。皮肤、巩膜无黄染，双侧颈部及锁骨上淋巴结未触及肿大。口唇无发绀，气管居中，甲状腺呈对称性Ⅱ°肿大，表面光滑，质软，听诊无血管杂音。双肺未闻及干湿性啰音，心界不大，心率80次/分，律齐。腹部呈7个月妊娠大小，无压痛，肝脾肋下未触及，移动性浊音（-），肠鸣音正常。脊柱四肢无异常，产科检查胎儿正常。

试验室检查：血常规：Hb111g/L，WBC6.3×10⁹/L，N0.69，Plt263×10⁹/L。粪常规（-），尿常规（-）。

答题要求：根据以上病例摘要，请将初步诊断、诊断依据（两个以上诊断，应分别列出各自诊断依据，未分别列出扣分）、鉴别诊断、进一步检查与治疗原则写在答题纸上。

时间：15分钟 总分22分

参考答案标准

一、初步诊断

- 1.单纯性甲状腺肿
- 2.妊娠

二、诊断依据（初步诊断错误，诊断依据不得分；未分别列出各自诊断依据，扣分）

- 1.单纯性甲状腺肿。
 - （1）年轻女性，妊娠8个月。
 - （2）甲状腺Ⅱ°肿大，对称性，表面光滑，质地软。
 - （3）无心慌、多汗、怕热、大便次数多、消瘦症状。
- 2.妊娠：妊娠7个月，产科检查胎儿正常。

三、鉴别诊断

- 1.甲状腺功能亢进症
- 2.甲状腺肿瘤
- 3.甲状腺炎

四、进一步检查

- 1.甲状腺功能检查。
- 2.颈部B超（甲状腺、颈部淋巴结）。
- 3.血清抗甲状腺球蛋白抗体及抗甲状腺微粒体抗体。

五、治疗原则

- 1 适当进食含碘食物（海带、紫菜等）。
- 2 随诊观察。
- 3.分娩后如果不减轻，可试服甲状腺素片。



病历摘要

女性，66岁，烦渴、多饮、多尿7个月。

患者约7个月前无明显诱因出现烦渴、多饮、多尿，日饮水量约4500ml，喜流食，日尿量约3800ml，夜尿4次左右，感乏力，无明显易饥、多食，无烦躁易怒、怕热多汗，未予重视。发病以来精神、睡眠无明显变化，大便正常，体重下降4.5kg。既往体健，无高血压、冠心病病史，无烟酒嗜好。子女体健，母亲患2型糖尿病。

查体：T36.5℃，P78次/分，R19次/分，BP133/80mmHg。166cm，体重78kg，双肺未闻及干湿性啰音。心界不大，心率76次/分，律齐，各瓣膜区未闻及杂音。腹平软，无压痛，肝脾肋下未触及，移动性浊音(-)，脊柱四肢无异常，生理反射存在，病理反射未引出。

试验室检查：血常规：Hb132g/L，WBC 5.8×10^9 /L，Plt 123×10^9 /L。尿常规：尿糖(+++)，尿酮体(-)，尿常规(-)。随机血糖16mmol/L。肝肾功能、血清电解质和二氧化碳结合力正常。

答题要求：根据以上病例摘要，请将初步诊断、诊断依据（两个以上诊断，应分别列出各自诊断依据，未分别列出扣分）、鉴别诊断、进一步检查与治疗原则写在答题纸上。

时间：15分钟 总分22分

参考答案标准

一、初步诊断

2型糖尿病（仅答“糖尿病”扣分，答“1型糖尿病”不得分）

二、诊断依据（初步诊断错误，诊断依据不得分）

- 1.老年女性，有2型糖尿病家族史。
- 2.症状：烦渴、多饮、多尿、夜尿增多、疲乏、体重下降。
- 3.查体：肥胖体型。
- 4.实验室检查：尿糖(+++)。随即血糖 >11.1 mmol/L。

三、鉴别诊断

- 1.1型糖尿病
- 2.肾性糖尿
- 3.尿崩症
- 4.精神性烦渴

四、进一步检查

- 1.空腹血糖和餐后2小时血糖（或OGTT）。 2.糖化血红蛋白。
- 3.胰岛素释放试验（或C肽释放试验）
- 4.血脂，心电图，眼底，外周神经系统检查，尿微白蛋白排泄率。

五、治疗原则

- 1.糖尿病健康教育。 2.医学营养治疗。
- 3.体育锻炼（答“体育运动或运动治疗”亦得分）。
- 4.病情监测
- 5.首选二甲双胍降糖治疗。

第八节 神经系统

男，66岁。退休工人。右利手。突发右侧肢体无力伴麻2小时。

患者今晨起床时头昏，压抑感。在阳台上打拳数分钟后上厕所。因便秘用力拼气后数次自觉一阵麻感自右侧头面部放射扩散至右半身和右侧肢体。数分钟后感受到头昏加重，右手不灵活，无法折叠手纸。站起时右下肢弄砂无力，拖行，站立摇晃、行走踉跄地扶墙走回床平卧。2个小时后有头痛、右上肢上举困难，无法下床。急送入医院。既往近20年有高血压史，一直用复方降压片治疗，血压有波动，最高时达150



/ 94mmHg。无糖尿病、关节病、慢性腹泻、浮肿和心脏疾病史。无药物过敏。个人史：已婚。老伴健在。无冶游史。从未去过农牧区。家族史：父有高血压。

查体：36.7℃，P 80 次/分，R 18 次/分，BP 184 / 114mmHg，皮肤无瘀斑，浅表淋巴结无肿大，两肺呼吸音清，心率 80 次/分，律齐，无杂音，肝脾肋下未触及。

神经系统检查：神志清，对答切题。无偏盲，双侧瞳孔等大 2cm，直接和间接光反应灵敏。右鼻唇沟浅，伸舌向右，余脑神经检查无异常。右侧上肢（肩、肘、腕、手部）肌力均为 3 级。右下肢（髋、膝、踝、足部）肌力均为 2 级。右侧肢体肌张力略高于左侧。右侧二头肌、三头肌、右侧膝、髌反射均高于左侧。右侧 Babinski 征阳性。右侧偏身痛觉、温觉、触觉和振动觉高于左侧。

辅助检查：血白细胞 $8.0 \times 10^9/L$ ，其中中性粒细胞 68.8%、淋巴细胞 20.4%、单核细胞 3.6%、嗜酸性细胞 4.1%、嗜碱性细胞 3.7%，血小板 $370 \times 10^9/L$ 。凝血功能无异常。凝血酶时间 11.9，纤维蛋白原 3.5g/L，血沉 8mm/h。血糖 5.5mmol/L，胆固醇 8.9mmol/L，甘油三酯 4.46mmol/L。肝和肾功能均在正常范围。

脑 CT 扫描示左侧丘脑高密度影。

答题要求：根据以上病例摘要，请将初步诊断、诊断依据（两个以上诊断，应分别列出各自诊断依据，未分别列出扣分）、鉴别诊断、进一步检查与治疗原则写在答题纸上。

时间：15 分钟 总分 22 分

参考答题标准

1. 初步诊断及诊断依据

初步诊断：1) 高血压性脑出血(左丘脑出血)（仅答“脑出血”扣分）

2) 高血压 3 级 很高危（仅答“高血压”扣分）

诊断依据：

(1)定位诊断：因有右侧偏瘫和偏身感觉障碍，并无偏盲故左侧大脑半球深部病变，脑 CT 扫描证明为左侧丘脑。

(2)定性诊断：年龄 66 岁，高血压控制不佳的病史；而且发病不久血压 184 / 104mmHg。在用力后突然神经症状，故考虑高血压性脑出血。本病例不是脑血栓形成。

(3) 高血压 3 级 很高危：既往高血压史 20 年，本次发病时 BP184/114mmHg，本次诊断脑出血。

2. 鉴别诊断

(1)脑梗死：依据病史等鉴别不难，CT / MR 检查有重要鉴别价值。

(2)在病因诊断方面鉴别

(3)脑血管畸形：一般在 30 ~ 40 左右的青壮年。突然起病。病灶在皮质的浅表额、颞、顶、枕区为多见。常有皮质浅层损害的癫痫、失语等症状。这与本例完全不一样。

(4)脑淀粉样血管病：与高血压无关。多为脑表的脑叶出血。而且可有反复出血的情况。这与本例完全不一样。

3. 进一步检查

(1)血常规，尿常规。 (2)肝、肾功能，血电解质，血糖，血脂。

(3)心电图。 (4)胸部 X 线片。

(5)必要时 MRI 检查。

(6)血管炎的抗体检查如类风湿因子、血沉、SSA / SSB、梅毒螺旋体抗体(RPR、TDPA)、ANCA 等。

(7)脑脊液常规生化检查：可鉴别出血性或缺血性卒中。在脑血管炎(如曲菌、毛霉菌等真菌性血管炎、系统性血管炎等)均可发现白细胞增高，帮助定性诊断。

(8)此病人疑诊为高血压性脑出血可不作脑血管造影(DSA)。

4. 治疗原则



- (1) 保持安静，卧床休息，尽量避免不必要的激动。
- (2) 密切监测生命征，保持呼吸道通畅。
- (3) 控制血压。降压药物治疗：血压降到 160/90mmHg 左右。
- (4) 降低颅内压、控制脑水肿。20%甘露醇 250ml，每 6-8h 一次。
- (5) 观察病情：如血肿的出血量增多、意识障碍等符合手术指征者行手术治疗或引流。
- (6) 维持水、电解质平衡和补充营养，防治并发症。
- (7) 康复治疗。

病历摘要

女性，38 岁，突发剧烈头痛、呕吐 5 小时。

患者 5 小时前午饭后在自家后院打拳时突感枕顶部剧烈牵拉样疼痛，伴恶心、呕吐、面色苍白、全身冷汗，呕吐呈喷射性。家属急送急诊室。既往体健，无头痛史，无烟酒嗜好，无遗传病家族史。

查体：T36.6℃，P87 次/分，R19 次/分，BP128/90mmHg。双肺呼吸音清晰，未闻及干湿性啰音。心界不大，心率 86 次/分，律齐，未闻及杂音。腹部平软，肝脾肋下未触及，神经系统：嗜睡，言语微弱，查体欠配合。双侧瞳孔等大等圆，对光反射存在，四肢肌力 5 级，肌张力正常，双侧跟腱反射、膝反射正常引出，双侧 Babinski 征阴性。颈项强直，双侧 Kernig 征阳性。

急诊头颅 CT 检查见：显示环池高密度影

答题要求：根据以上病例摘要，请将初步诊断、诊断依据（两个以上诊断，应分别列出各自诊断依据，未分别列出扣分）、鉴别诊断、进一步检查与治疗原则写在答题纸上。

时间：15 分钟 总分 22 分

参考答案标准

一、初步诊断

蛛网膜下腔出血

二、诊断依据（初步诊断错误，诊断依据不得分）

1. 症状：突发剧烈头痛伴恶心、呕吐
2. 查体：嗜睡，颈项强直，Kernig 征阳性
3. 急诊头颅 CT 检查结果：环池高密度影，蛛网膜下腔出血。

三、鉴别诊断

1. 脑出血
2. 急性脑膜炎
3. 脑肿瘤合并出血
4. 颅内外伤

四、进一步检查

- 1 血常规、肝肾功能、电解质、血糖。
2. 腰椎穿刺、脑脊液检查。
- 3 颅内动脉血管 MR 成像（MRA）或 CT 成像（CTA）。
4. 数字减影血管造影。

五、治疗原则

- 1 保持安静，绝对卧床休息至少 4 周、尽量减少搬动。避免情绪激动，保持大便通畅，密切观察生命征、心电监护。
- 2 静脉滴注纤溶抑制剂预防再出血。
3. 降低颅内压、控制脑水肿。
4. 预防迟发型血管痉挛。



5.DSA 发现动脉瘤适合手术治疗者，应争取在发病后 24-72 小时内进行手术。

【病例摘要】

男性，28 岁，因买菜回家途中被汽车撞倒，右颞部着地半小时，到急诊就诊

患者摔倒后曾有约 6 分钟的昏迷，清醒后，自觉头痛，恶心。

体检：BP 139-80mmHg，P88 次/分，一般情况可，神经系统检查未见阳性体征。头颅平片提示：右额颞线形骨折。遂将患者急诊留观。在随后 3 小时中，患者头疼逐渐加重，伴呕吐，烦躁不安，进而出现意识障碍。体检：T 38.5℃，BP 165/100mmHg，P62 次/分，R18 次/分，浅昏迷，左侧瞳孔 3mm，对光反射存在，右侧瞳孔 4mm，对光反应迟钝。左鼻唇沟浅，左侧 Babinski's Sign 阳性。

答题要求：根据以上病例摘要，请将初步诊断、诊断依据（两个以上诊断，应分别列出各自诊断依据，未分别列出扣分）、鉴别诊断、进一步检查与治疗原则写在答题纸上。

时间：15 分钟 总分 22 分

参考答案标准

一、诊断及诊断依据

（一）诊断

右额颞急性硬膜外血肿

（二）诊断依据

1. 有明确的外伤史
2. 有典型的中间清醒期
3. 头部受力点处有线形骨折
4. 出现进行性颅内压增高并脑疝

二、鉴别诊断

1. 急性硬膜下血肿及颅内血肿：同有外伤史；血肿多出现于对冲部位；意识障碍持续加重；明确诊断靠 CT

三、进一步检查

头颅 CT 平扫

四、治疗原则

急诊行开颅血肿清除术

第九节 运动系统



病例摘要:

女性, 72 岁, 右肩部受伤后肿痛, 活动受限 2.5 小时。

2.5 小时前汽车回家途中不慎摔倒, 右肩部着地受伤, 肩部肿胀疼痛, 不能活动。左手托右前臂来诊。病程中无意识障碍, 无呼吸困难, 无胸腹痛。未排二便。既往有高血压、冠心病史 10 余年。糖尿病史 20 余年。

查体: T 36.9°C, P 111 次/分, R 25 次/分, BP 165/110 mmHg。心肺(-)。骨科专科检查: 右肩部肿胀、压痛, 肩关节活动受限, 关节孟无空虚, Dugas 征阴性。前臂及手部感觉、运动、血供均无异常。

辅助检查: 右肩关节正 X 线片显示: 右肱骨外科颈多处骨折线, 周围多个小骨碎片, 向外侧成角移位。

答题要求: 根据以上病例摘要, 请将初步诊断、诊断依据 (两个以上诊断, 应分别列出各自诊断依据, 未分别列出扣分)、鉴别诊断、进一步检查与治疗原则写在答题纸上。

时间: 15 分钟 总分 22 分

参考答案标准

1.初步诊断 右肱骨外科颈骨折。

2.诊断依据

(1)老年女性, 摔倒后右肩部着地。

(2)右肩部疼痛, 肿胀, 上肢活动障碍。

(3)检查见局部肿胀、压痛, 肩关节活动受限。关节孟无空虚, Dugas 征阴性。

(4)右肩关节正 X 线片显示右肱骨外科颈多处骨折线, 周围多个小骨碎片, 向外侧成角移位。

3.鉴别诊断

(1)肩关节脱位: 肩部疼痛, 肿胀、瘀斑, 上肢活动障碍。但 Dugas 征阳性, 关节孟空虚。X 线检查可见关节脱位。与本患者不符, 考虑可除外。

(2)肩关节软组织损伤: 肩部疼痛、肿胀、瘀斑。上肢活动障碍。但 X 线检查无骨折线。与本患者不符, 考虑可除外。

4.进一步检查

(1)血、尿常规。 (2)血糖、血脂、凝血功能。 (3)心电图。 (4)超声心动图。

5.治疗原则

(1)该患者年龄大, 并有多多种疾病, 全身状况差, 给予三角巾悬吊任其自然愈合。

(2)对症治疗。

(3)定期复查; 适当功能锻炼。

【实战考场模拟演练】

病例摘要:

男性, 32 岁。右上臂受伤后肿痛, 畸形, 伴右腕活动受限 3 小时。

3 小时前从高处坠落, 右臂着地受伤。伤后右上臂肿胀疼痛, 畸形, 不能活动; 右手不能抬起。急诊来院。病程中无意识障碍, 无呼吸困难, 无胸腹痛。未排二便。既往身体健康。

查体: T 36.6°C, P 98 次/分, R 22 次/分, BP 110/71 mmHg。骨科专科检查, 右上臂中部肿胀, 畸形, 反常活动。压痛明显, 肩关节活动无受限。垂腕、各掌指关节不能伸直, 拇指不能伸直, 手背桡侧皮肤感觉减退。前臂及手部血供均无异常。

辅助检查: 右上臂正侧位 X 线片显示: 右肱骨中段可见斜行骨折线, 及一个大碟形骨块, 周围多个骨碎片。断端成角分离移位。

答题要求: 根据以上病例摘要, 请将初步诊断、诊断依据 (两个以上诊断, 应分别列出各自诊断依据, 未分别列出扣分)、鉴别诊断、进一步检查与治疗原则写在答题纸上。



时间：15 分钟 总分 22 分

参考答题标准

1.初步诊断

右肱骨干粉碎型骨折；桡神经损伤

2.诊断依据

(1)青年男性，右上臂外伤史。

(2)右上臂肿胀疼痛，畸形，不能活动；右手不能抬起。

(3)查体右上臂中部肿胀，畸形，反常活动，压痛明显。垂腕、各掌指关节不能伸直，拇指不能伸直，手背桡侧皮肤感觉减退。

(4)右上臂正侧位 X 线片显示右肱骨中段可见斜行骨折线，及一个大碟形骨块，周围多个骨碎块。断端成角分离移位。

3.鉴别诊断

右肘关节脱位、右肱骨外科颈骨折

4.进一步诊断 X 线

5.治疗原则

(1)完善术前准备与术前检查。

(2)右肱骨干骨折切开复位内固定，神经探查术。

(3)康复锻炼。

【病例摘要】

女性，8 岁。两小时前跳动中向前跌倒，手掌着地后，患儿哭闹。诉右肘部痛，不敢活动右上肢。遂来急诊就医

急诊室检查：尚能合作。右肘向后突出处于半屈曲位。肘部肿胀，有皮下瘀斑。局部压痛明显，有轴心挤压痛。肘前方可及骨折近端，肘后三角关系正常。右挠动脉搏动稍弱。右手感觉运动正常。

答题要求：根据以上病例摘要，请将初步诊断、诊断依据（两个以上诊断，应分别列出各自诊断依据，未分别列出扣分）、鉴别诊断、进一步检查与治疗原则写在答题纸上。

时间：15 分钟 总分 22 分

参考答题标准

一、诊断及诊断依据

(一)诊断 右肱骨髁上骨折（伸直型）

(二)诊断依据

1.好发年龄(10 岁以下) 2.典型受伤机制 3.局部压痛及轴向挤压痛，并触及骨折近端

4.肘后三角关系正常

二、鉴别诊断

肘关节后脱位

三、进一步检查

右肘侧位 X 线片。明确诊断，了解骨折线的位置和骨折移位情况

四、治疗原则

手法复位，屈肘位后侧石膏托固定 4-5 周



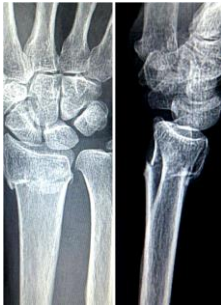病历摘要

男性，55岁，右侧手掌外伤6小时。

患者6小时前放牛时不慎摔倒，右掌着地，伤后即感右胸部疼痛，活动受限，急诊来院，病程中无昏迷、呼吸困难，无心悸、气促，既往体健，无高血压史、心脏病病史，无手术，外伤史及药物过敏史，无遗传病家族史。

查体：T37.2℃，P82次/分，R21次/分，BP136/70mmHg。急性痛苦面容，双肺未触及干湿性啰音，心界不大，心率82次/分，律齐，未闻及杂音，腹平软，无压痛，肝脏肋下未触及，移动性浊音(-)。骨科专科检查：右腕部肿胀，呈“枪刺”畸形，右桡骨向背侧突出，右侧桡骨下端压痛。右腕部肿胀，活动受限，右尺骨茎突压痛(+)。

右腕部正位X线片如图。



答题要求：根据以上病例摘要，请将初步诊断、诊断依据（两个以上诊断，应分别列出各自诊断依据，未分别列出扣分）、鉴别诊断、进一步检查与治疗原则写在答题纸上。

时间：15分钟 总分22分

参考答案标准

一、初步诊断

1. 右桡骨远骨折（Colles骨折）
2. 右尺骨茎突骨折

二、诊断依据（初步诊断错误，诊断依据不得分；未分别列出各自诊断依据，扣分）

1. 右桡骨下端骨折（Colles骨折）：
 - (1) 老年女性，跌倒外伤史。
 - (2) 右腕部肿胀，活动受限，呈“枪刺”畸形，右桡骨下端压痛(+)。
 - (3) 右腕部X线片显示：右桡骨下端骨皮质连续性中断。
2. 右尺骨茎突骨折：
 - (1) 老年女性，跌倒外伤史。
 - (2) 右腕部肿胀，活动受限，右尺骨茎突压痛(+)。
 - (3) 右腕部X线平片显示：尺骨茎突骨皮质连续性中断。

三、鉴别诊断

1. 右腕部侧位X线片。
2. 右腕骨骨折

四、进一步检查

1. 右腕部侧位X线片。
2. 心电图。

五、治疗原则

1. 在局麻或臂丛麻醉下手法复位。
2. 复位后复查X线片，石膏托或小夹板外固定。
3. 康复治疗。



病历摘要：

女性，75 岁，摔伤后右髌部疼痛不能站立行走 2 小时。

2 小时打水时不慎摔倒，自觉右髌部疼痛，不能站立行走。急来我科室。病来无昏迷，无腹痛，无呼吸困难。未排二便。

查体：T 36.7℃，P 111 次/分，R 25 次/分，BP 154/85 mmHg。心肺(-)。

骨科专科检查：右下肢外旋畸形。右髌部有压痛，活动受限，右下肢缩短，Bryant 三角底边较健侧缩短，股骨大转子上移在 Nelaton 线之上，轴向叩击痛。

辅助检查：右髌关节正位 X 线片显示右股骨头下见骨折线，断端分离成角移位，Pauwels 角大于 50°。

答题要求：根据以上病例摘要，请将初步诊断、诊断依据（两个以上诊断，应分别列出各自诊断依据，未分别列出扣分）、鉴别诊断、进一步检查与治疗原则写在答题纸上。

时间：15 分钟 总分 22 分

参考答题标准

1.初步诊断 右股骨颈骨折(内收骨折)。

2.诊断依据

(1)老年女性，右髌部摔伤。

(2)右髌部疼痛，不能站立行走 2 小时。

(3)右下肢外展外旋畸形。右髌部有压痛，活动受限，右下肢纵向叩击痛，右下肢缩短，Bryant 三角底边较健侧缩短，股骨大转子上移在 Nelaton 线之上。

(4)右髌关节正位 X 线片显示：右股骨头下见骨折线，断端分离成角移位，Pauwels 角 > 50°。

3.鉴别诊断

(1)股骨转子间骨折 可有摔倒外伤后髌部疼痛，肿胀，下肢外旋畸形更明显，常达 90°，且大粗隆部常有皮下瘀斑。X 线检查未见转子间骨折，可除外。

(2)髌关节后脱位 可有摔倒外伤后髌部疼痛，肿胀，畸形。患肢活动受限，不能站立和行走。患髌关节表现为屈曲，内旋，缩短畸形，并有弹性固定。X 线检查未见髌关节脱位，故可除外。

4.进一步检查

完善术前准备心电图，血常规 + 血型，凝血，尿常规，肝、肾功能检查，血清电解质，血糖，免疫学检查(乙肝 5 项、HCV 抗体、HIV 抗体等)，胸部正侧位片，肺功能/血气分析，肝胆胰脾肾彩超。

5.治疗原则

(1)人工关节置换术。(2)功能锻炼。

病历摘要：

男性，38 岁，外伤后右大腿疼痛，畸形，创口出血，不能站立 2 小时。

2 小时前在路上被电动车撞倒，自觉右大腿疼痛，畸形，创口出血，不能站立行走，渐出现意识间断性朦胧，急来急诊室。伤后无腹痛，无呼吸困难。未排二便。

查体：T 37.9℃，P 122 次/分，R 29 次/分，BP 95/50 mmHg。意识尚清。

骨科专科检查：右大腿中段畸形，向外侧成角，反常活动，大腿外侧可见长约 13 cm 不规则创口，可见骨折断端从创口穿出，创口出血较多，创口周围无污物。右足背动脉搏动弱。胸腹部及其他部位体检，未见明显异常。

答题要求：根据以上病例摘要，请将初步诊断、诊断依据（两个以上诊断，应分别列出各自诊断依据，未分别列出扣分）、鉴别诊断、进一步检查与治疗原则写在答题纸上。



时间：15 分钟 总分 22 分

参考答案标准

1.初步诊断 右股骨干开放性骨折；失血性休克。

2.诊断依据

(1)中青年男性，严重外伤史。

(2)车祸外伤后右大腿疼痛，畸形，创口出血，不能站立；渐出现意识模糊。

(3)查体：血压 95/50 mmHg，P 122 次/分，右大腿中段畸形，向外侧成角，反常活动，大腿外侧可见长约 13 cm 不规则创口，可见骨折断端从创口穿出。右足背动脉搏动弱。

3.急诊处理首先抢救休克。

(1)建立输液通道，吸氧，快速输入平衡液；紧急备血、输血。

(2)右大腿创口无菌敷料临时消毒包扎，止血，大腿骨折处夹板或石膏固定。

(3)急检右股骨干正侧位片(X 线片所示)。

(4)急检腹部彩超，急检血常规 + 血型 + 凝血三项，急检心电图(ECG)。

(5)收入骨科病房进一步处理。

4.病房处理

(1)继续输血、输液抗休克治疗。

(2)做急诊手术前常规准备。

(3)休克抢救成功后，急诊全身麻醉下行清创、骨折复位内固定术。内固定材料可根据需要选择钢板或带锁髓内钉。

5.术后处理

(1)常规用药抗生素预防感染。

(2)其他用药促进骨折愈合药物、改善循环药物等。

(3)复查右股骨干正位片含一侧关节。

(4)康复锻炼。

病历摘要：

男性，46 岁，巨石砸伤左小腿中部，局部疼痛不能站立行走 3 小时。

3 小时前被巨石砸伤左小腿中部，局部畸形，疼痛剧烈，不能站立行走。急来医院。病程中无昏迷，无腹痛，无呼吸困难。未排二便。

查体：T36.6℃，P105 次/分，R20 次/分，BP120/75mmHg。心肺(-)。

骨科专科检查：左小腿中部明显瘀血青紫，皮肤无创口，肿胀严重，畸形，压痛明显，反常活动。皮温较健侧略低，足背动脉可触及，末梢血循环略差。左足及各趾感觉、运动、肌力均未见明显异常。

辅助检查：急诊 X 线正侧位片见左胫骨中段多处骨折线，形成数个碎骨块，成角、短缩畸形。腓骨中段可见横行骨折线，分离移位。

答题要求：根据以上病例摘要，请将初步诊断、诊断依据（两个以上诊断，应分别列出各自诊断依据，未分别列出扣分）、鉴别诊断、进一步检查与治疗原则写在答题纸上。

时间：15 分钟 总分 22 分

参考答案标准

1.初步诊断

左胫腓骨粉碎骨折。

2.诊断依据



- (1)中年男性，明确左小腿外伤史。
- (2)3 小时前巨石砸伤左小腿，疼痛剧烈，不能站立行走。
- (3)查体：左小腿中部明显瘀血青紫，肿胀畸形严重，压痛明显，反常活动。
- (4)辅助检查：X 线正侧位片见：左胫骨中段多处骨折线，形成数个碎骨块，成角、短缩畸形；腓骨中段可见横行骨折线，分离移位。
- 3.并发症的诊断
- (1)骨折合并血管损伤患肢剧烈疼痛，皮温略低，但足背动脉可触及，考虑可除外。
- (2)骨筋膜室综合征受伤时间短，肿胀严重，疼痛剧烈，目前尚不能排除，需进一步查体，压力监测，密切观察。争取早期发现早期治疗，以免不良后果。
- (3)骨折合并腓总神经损伤患者足趾感觉运动无异常，可排除。
- 4.治疗原则
- (1)注意密切观察病情，警惕骨筋膜室综合征。
- (2)手术治疗切开复位，内固定。(3)功能锻炼。

病历摘要：

36 岁男性，伤后右肩关节疼痛不敢活动 2 小时。

2 小时前摔倒后手掌着地受伤，伤后右肩关节疼痛不敢活动，来诊时左手托着右肘，头向右肩倾斜。

查体：右肩部方肩畸形、弹性固定、关节孟空虚，Dugas 征阳性。患肢感觉、运动和血液循环情况未见明显异常。

辅助检查：右肩关节前后位(正位)X 片显示肱骨头位于喙突下方，关节孟空虚。

答题要求：根据以上病例摘要，请将初步诊断、诊断依据（两个以上诊断，应分别列出各自诊断依据，未分别列出扣分）、鉴别诊断、进一步检查与治疗原则写在答题纸上。

时间：15 分钟 总分 22 分

参考答题标准

1.初步诊断

右肩关节前脱位。

2.诊断依据

(1)摔倒后手掌着地受伤史。

(2)右肩关节疼痛不敢活动，左手托着右肘，头向右肩倾斜。

(3)右肩部方肩畸形、弹性固定、关节孟空虚、Dugas 征阳性。

(4)右肩关节前后位(正位)片显示肱骨头位于喙突下方，关节孟空虚。

3.鉴别诊断

(1)肱骨外科颈骨折可有疼痛、肿胀、活动受限表现，但 Dugas 征阴性，关节孟无空虚。可有反常活动，X 线检查可见骨折线，本病例 X 线检查不支持，可进一步查 CT 以除外。

(2)肩部软组织损伤有受伤后肩部疼痛，肿胀，活动受限表现，但无方肩畸形、无弹性固定、无关节孟空虚，Dugas 征阴性，考虑可基本除外。

4.进一步检查

肩关节 CT 检查，必要时可查 MRI。

5.治疗

(1)手法复位，如充分麻醉，手法正确仍不成功，可采用切开复位。

(2)固定。



(3)功能锻炼。

(4)定期复查。

【病例摘要】

男性，45岁，右腕外伤后疼痛，不能活动四小时。

四小时前患者乘公共汽车，左下肢搭于右下肢上，突然急刹车，右膝顶撞于前座椅背上，即感右腕部剧痛，不能活动。遂来院诊治。患者身体素健。无特殊疾病，无特殊嗜好。

检查：全身情况良好，心肺腹未见异常。

骨科情况：仰卧位，右下肢短缩，右腕呈屈曲内收内旋畸形。各项活动均受限。右大粗隆上移。右膝踝及足部关节主动被动活动均可，右下肢感觉正常。

答题要求：根据以上病例摘要，请将初步诊断、诊断依据（两个以上诊断，应分别列出各自诊断依据，未分别列出扣分）、鉴别诊断、进一步检查与治疗原则写在答题纸上。

时间：15分钟 总分22分

参考答案标准

一、诊断及诊断依据

（一）诊断

右腕关节后脱位

（二）诊断依据

- 1.典型的受伤机制
- 2.大粗隆上移
- 3.典型的右下肢畸形表现



4.右下肢其它关节功能正常，感觉正常，说明未合并坐骨神经损伤

二、鉴别诊断

1.股骨颈骨折和转子间骨折（骨折机制走路滑倒时，身体扭转倒地所致患肢短缩，患髋呈屈曲内收外旋畸形）

三、进一步检查

右髋正侧位 X 线片可证实脱位，并了解脱位情况及有无合并骨折

四、治疗原则

1.无骨折或只有小片骨折的单纯性后脱位，应手法复位，皮索引固定

2.如髋臼后缘有大块骨折或粉碎骨折或股骨头骨折，属复杂性后脱位，目前主张早期手术治疗，切开复位与内固定

第十节 风湿免疫性疾病

金英杰张伟老师团队收集整理历年真题



病历摘要

男性，48岁，面部红斑伴间断发热6个月。

患者6个月前暴晒后出现面部红色皮疹，后有间断发热，体温最高38.6℃伴反复口腔溃疡，间断双膝关节肿痛，明显脱发，未就诊，发病以来有轻咳，无痰，无咽痛，无腹痛、腹泻，无尿频、尿急、尿痛，睡眠正常。既往对紫外线过敏，无结核病史，无毒物及放射线接触史。无遗传病家族史。

查体：T38.3℃，P96次/分，R26次/分，BP123/73mmHg。头发稀疏，面部红斑，略高出皮面，浅表淋巴结未触及肿大，睑结膜无苍白，巩膜无黄染，舌面有散在溃疡，咽部无充血，扁桃体无肿大，甲状腺无肿大，双肺未闻及干湿性啰音，心界不大，心率95次/分，律齐，未闻及杂音，腹平软，无压痛，肝脾肋下未触及，移动性浊音（—），双下肢无水肿，双膝关节无红肿，压痛阳性，浮髌试验阴性，余关节无异常。

实验室检查：血常规：Hb112g/L，WBC $4.7 \times 10^9/L$ ，N0.68，L0.24，Plt $107 \times 10^9/L$ 。尿常规：蛋白（++），镜检（—），尿蛋白定量0.96g/d，抗核抗体1:640（正常值<1:40），类风湿因子45IU/ml（正常值0-30IU/ml）。

答题要求：根据以上病例摘要，请将初步诊断、诊断依据（两个以上诊断，应分别列出各自诊断依据，未分别列出扣分）、鉴别诊断、进一步检查与治疗原则写在答题纸上。

时间：15分钟 总分22分

参考答案标准

一、初步诊断

系统性红斑狼疮

狼疮肾炎

二、诊断依据（初步诊断错误，诊断依据不得分）

- 1.发热，脱发，光过敏，关节痛。
- 2.面部红斑，口腔溃疡，头发稀疏，双膝关节压痛阳性。
- 3.尿蛋白阳性，尿蛋白定量 $>0.5g/d$ ，抗核抗体阳性。

三、鉴别诊断

- 1.复发性口腔溃疡
- 2.白塞病
- 3.类风湿关节炎
- 4.慢性肾小球肾炎

四、进一步检查

- 1.抗双链DNA抗体，抗ENA抗体，补体C3。
- 2.肝肾功能检查。
- 3.胸部X线片
- 4.必要时肾活检。
- 5.腹部B超。

五、治疗原则

- 1.避免紫外线照射。
- 2.应用糖皮质激素。
- 3.应用免疫抑制剂。
- 4.外用药治疗面部皮疹。



病历摘要

女性，43岁，双手、双膝关节肿痛6个月。

患者6个月前开始无明显原因出现双手，双膝关节肿胀、疼痛。以双手指关节为主，伴有明显晨僵，时间大于1小时。3个月前曾因乏力、关节痛到医院检查，诊为“关节炎，贫血”（具体不详），未予治疗。发病以来无发热，无皮疹，偶有口腔溃疡，无光过敏，无口干、眼干症状，大小便及睡眠均正常。既往体健，无胃病和痔疮史，无银屑病病史，无外伤史，无烟酒嗜好，不偏食，无遗传病家族史。

查体：T36.5℃，P97次/分，R17次/分，BP122/70mmHg。轻度贫血貌，皮肤未见出血点和皮疹，浅表淋巴结未触及肿大，睑结膜略苍白，巩膜无黄染，甲状腺无肿大，双肺未闻及干湿性啰音，心界不大，心率98次/分，律齐，未闻及杂音，腹平软，无压痛，肝脾肋下未触及，移动性浊音（—），双下肢无水肿，左腕关节肿胀，压痛阳性；双手2、3掌指关节肿胀，压痛阳性；双膝关节轻度肿胀，浮髌试验（—），余关节正常。

实验室检查：血常规：Hb82g/L，WBC7.6×10⁹/L，Plt346×10⁹/L。尿常规（—），类风湿因子111IU/ml（正常值0-30IU/ml）。抗环瓜氨酸肽抗体59RU/ml（正常值0-5RU/ml）。抗核抗体1:20（正常值<1:40），

答题要求：根据以上病例摘要，请将初步诊断、诊断依据（两个以上诊断，应分别列出各自诊断依据，未分别列出扣分）、鉴别诊断、进一步检查与治疗原则写在答题纸上。

时间：15分钟 总分22分

参考答案标准

一、初步诊断

类风湿关节炎

二、诊断依据（初步诊断错误，诊断依据不得分）

- 1.青年女性。
- 2.多关节，对称性关节肿痛
- 3.晨僵大于1小时。
- 4.无光过敏，无口干、眼干症状。
- 5.类风湿因子阳性，抗环瓜氨酸肽抗体阳性。

三、鉴别诊断

- 1.系统性红斑狼疮
- 2.血清阴性脊柱关节病
- 3.骨关节炎
- 4.干燥综合征

四、进一步检查

- 1 双手关节、双膝关节、髋膝关节X线片。
- 2.抗ENA抗体，抗dsDNA抗体，Coombs实验。
- 3.HLA-B27.
- 4.网织红细胞，粪隐血。
- 5.血清铁、铁蛋白和总铁结合力。

五、治疗原则

- 1 非甾体抗炎药缓解症状。
- 2 慢作用抗风湿药（或改变病情抗风湿药）治疗。
- 3.必要时免疫及生物治疗。 4.贫血治疗。



第十一节 儿科疾病

病历摘要

男孩，1.5岁，发热、咳嗽5天，加重伴喘息3天。

患儿5天前受凉后出现发热，体温波动在38-39.4℃，流涕，鼻塞，咳嗽。3天前曾到医院检查，化验血常规未见异常，诊断为“上呼吸道感染”，给予口服布洛芬、止咳糖浆等治疗。3天前咳嗽加重，连声咳，有痰不易咳出，喘息，体温仍高。发病以来进食不佳。大、小便及睡眠均正常。既往体健，无肝病和心脏病史。7个月会坐，刚学会走路。

查体：T38.3℃，P134次/分，R32次/分，BP86/55mmHg。体重10公斤，皮肤未见出血点和皮疹，浅表淋巴结未触及肿大，结膜无苍白，巩膜无黄染，口唇无发绀，双肺呼吸音粗糙，可闻及鼾音及中细湿性啰音，心界不大，心率133次/分，律齐，未闻及杂音，腹平软，无压痛，肝肋下1cm，脾未触及，移动性浊音（-），双下肢无水肿。

实验室检查：血常规：Hb126g/L，RBC 4.5×10^{12} /L，WBC 17.8×10^9 /L，N0.77，L0.24，Plt 315×10^9 /L，CRP21mg/L（正常值 ≤ 8 mg/L）。尿常规（-），粪常规（-）。

答题要求：根据以上病例摘要，请将初步诊断、诊断依据（两个以上诊断，应分别列出各自诊断依据，未分别列出扣分）、鉴别诊断、进一步检查与治疗原则写在答题纸上。

时间：15分钟 总分22分

参考答案标准

一、初步诊断

支气管肺炎（细菌性可能性大）（仅答出“肺炎”扣分，答出“支气管肺炎”得扣分）

二、诊断依据（初步诊断错误，诊断依据不得分）

- 1.1岁小儿，急性起病。
- 2.主要表现发热、咳嗽、咳痰、喘息。
- 3.查体双肺可闻及中细湿性啰音。
- 4.血白细胞总数及中性粒细胞比例增高，CRP升高。

三、鉴别诊断

- 1.急性支气管炎
- 2.毛细支气管炎
- 3.肺结核

四、进一步检查

- 1.胸部X线片。
- 2.痰细菌培养+药敏
- 3.肝肾功能、心悸酶谱。
- 4.必要时动脉血气分析。

五、治疗原则

- 1.保持空气流通，营养丰富饮食，保持水电解质平衡。
- 2.保持呼吸道通畅，必要时吸氧。
- 3.抗菌药物治疗。
- 4.雾化、祛痰、退热，对症治疗。



病历摘要

男孩，12个月，因“发热、腹泻4天”于2013年2月1日入院。

患儿3天前受凉后出现发热，体温波动在37.6-39.2℃，后出现腹泻，为蛋花水样便，量较多，无腥臭味，无粘液及脓血，每日排大便10余次，无呕吐。患儿精神查，食欲下降。已8小时未解小便。既往体健，混合喂养，按时添加辅食，生长发育同正常儿。否认药物过敏史，按计划接种疫苗。

查体：T38.6℃，P159次/分，R42次/分，BP84/50mmHg，体重9kg，急性病容，嗜睡，精神差，皮肤干燥、弹性差，四肢冷，眼窝深凹陷，前囟1.2×1.3cm，深凹陷，口唇干燥，无发绀。咽部略充血。双肺呼吸音清，心音低钝，律齐，未闻及杂音，肝肋下1.5cm，质软，脾肋下未触及，移动性浊音阴性，颈无抵抗，病理征阴性。

实验室检查：血常规：Hb138g/L，RBC 5.3×10^{12} /L，WBC 4.8×10^9 /L，N0.22，L0.80，Plt 269×10^9 /L。粪常规：未见WBC、RBC。

答题要求：根据以上病例摘要，请将初步诊断、诊断依据（两个以上诊断，应分别列出各自诊断依据，未分别列出扣分）、鉴别诊断、进一步检查与治疗原则写在答题纸上。

时间：15分钟 总分22分

参考答题标准

一、初步诊断

- 1.腹泻病（轮状病毒肠炎可能性大）（未答出“轮状病毒”扣分）
- 2.重度脱水

二、诊断依据（初步诊断错误，诊断依据不得分；未分别列出各自诊断依据，扣分）

- 1 小儿腹泻病（轮状病毒肠炎可能性大）。
 - (1) 婴儿，急性起病。
 - (2) 冬季起病，胃轮状病毒肠炎好发季节。
 - (3) 发热，大便次数增多，大便性状改变，呈蛋花水样便，无腥臭味，无黏液、脓血。
 - (4) 实验室检查：血红细胞总数偏低，分类淋巴细胞比例增高，粪常规未见红、白细胞。

2.重度脱水：

- (1) 嗜睡，精神差。
- (2) 尿极少。
- (3) 皮肤干燥、弹性差，四肢冷。
- (4) 眼窝和前囟深凹陷。
- (5) 心音低钝、脉搏增快。

三、鉴别诊断

- 1.细菌性腹泻
- 2.生理性腹泻
- 3.肠吸收功能障碍

四、进一步检查

- 1 动脉血气分析、血清电解质。
- 2.病毒抗原检测。
- 3 粪便细菌培养。

五、治疗原则

- 1 饮食疗法。
- 2.液体疗法：补液总量（或定量）、溶液种类（或定性）、输液速度（或定速）、纠正酸中毒、补钾补钙或镁。
- 3 肠道微生态疗法，如双歧杆菌、嗜酸乳杆菌等。
- 4.应用肠黏膜保护剂，如蒙脱石粉。
- 5.慎用抗生素和止泻剂。
- 6.补锌治疗。



病例摘要:

患儿,女,5个月。烦闹,多汗伴睡眠不宁12天。

于当年4月来诊。近半个月来不明原因烦吵、哭闹、出汗多、睡眠不安,无发热、咳嗽、腹泻。最近吃奶欠佳。足月顺产,生后母乳喂养,尚未添加辅食或其他。

查体: T36.8℃、P104次/分、体重5500g、身长65cm。

一般情况尚好,哭吵、头发稀疏,枕部按压有乒乓球样感,无方颅。胸廓无畸形。双肺(-),心(-),腹稍膨隆,肝肋下1.5cm,质软,脾肋下未及。

答题要求: 根据以上病例摘要,请将初步诊断、诊断依据(两个以上诊断,应分别列出各自诊断依据,未分别列出扣分)、鉴别诊断、进一步检查与治疗原则写在答题纸上。

时间: 15分钟 总分 22分

参考答案标准

1.初步诊断与诊断依据

本例初步诊断维生素D缺乏性佝偻病(活动期)。

2.诊断依据

- (1) 发病年龄与季节: 4个月婴儿,冬季出生,接触阳光相对少。
- (2) 喂养方式: 母乳喂养,未添加维生素D。
- (3) 神经兴奋性增高的表现: 烦闹、多汗、脱发。
- (4) 典型骨骼改变: 6个月以内枕部有乒乓球样感,既颅骨软化,而其他骨骼改变尚未出现。

3. 鉴别诊断

- (1) 病因不同的其他佝偻病: 如低血磷抗维生素D佝偻病,其发病年龄稍晚,大都在1岁以后,且在2-3岁后仍有活动性佝偻病表现。其他的尚有远端肾小管性酸中毒、维生素D依赖性佝偻病、肾性佝偻病、肝性佝偻病等。
- (2) 蛋白质-热能营养不良: 可有烦躁不安、哭闹、头发稀疏等,但主要是体重不增、继而减轻、消瘦等,一般无明显佝偻病的骨骼改变。

4. 进一步检查

- (1) 血生化检查: 血钙、磷、镁、碱性磷酸酶。血25-(OH)D₃的测定为最可靠的诊断指标(但尚未普及)。
- (2) 骨骼X线片: 长骨钙化带消失,干骺端呈毛刷样、杯口状改变等。
- (3) 若需鉴别诊断,可查血PTH、血气分析、电解质、肝肾功能等。

5. 治疗方案

- (1) 控制活动期: 口服维生素D25ug-100ug/日(2000-4000UI/日),或1,25-(OH)₂D₃0.5ug-20ug/日,疗程约1个月,改预防量维生素D400IU/日。
- (2) 加强营养,及时添加辅食,坚持户外活动,适当补钙。

病历摘要

女孩,9岁,发热4天,皮疹3天。

患儿4天前不明原因出现发热,体温38.7℃,伴有流涕、鼻塞,自服感冒冲剂治疗,缓解不明显。3



天前头颈部。躯干出现红色皮疹，昨天已遍布全身，无呕吐，无寒战、惊厥。食欲及精神尚可，大小便及睡眠均正常。既往体健，否认药物过敏史。按时进行预防接种。

查体：T38.8℃，P111 次/分，R26 次/分，BP107/60mmHg，体重 23kg，急性热病容，精神可，全身皮肤可见散在充血性斑丘疹，疹间皮肤正常，双耳后、枕部、颈部可触及多个淋巴结，最大 1cm×1cm，触痛（+），活动度好。结膜无充血，咽部充血，双肺未闻及干湿性啰音，心界不大，心率 112 次/分，律齐，未闻及杂音。腹平软，无压痛，肝脾肋下未触及，双下肢无水肿，颈无抵抗，病理征阳性。

实验室检查：血常规：Hb126g/L，RBC 4.6×10^{12} /L，WBC 3.9×10^9 /L，N0.29，L0.72，Plt 200×10^9 /L，CRP 正常。

答题要求：根据以上病例摘要，请将初步诊断、诊断依据（两个以上诊断，应分别列出各自诊断依据，未分别列出扣分）、鉴别诊断、进一步检查与治疗原则写在答题纸上。

时间：15 分钟 总分 22 分

参考答案标准

一、初步诊断

风疹

二、诊断依据（初步诊断错误，诊断依据不得分）

- 1 学龄期儿童，急性起病。
- 2.发热 1 天后出现皮疹。24 小时皮疹遍及全身。上呼吸道轻度炎症表现。
- 3.皮肤可见散在充血性斑丘疹，双耳后、枕部、颈部淋巴结肿大，触痛（+）。
- 4.血 WBC 低，淋巴细胞比例增高，CRP 正常。

三、鉴别诊断

- 1.麻疹
- 2.猩红热。
- 3.手足口病
- 4.水痘或药物疹

四、进一步检查

- 1.血清学检查（病毒 IgM 抗体检测）
- 2 病毒抗原检测。

五、治疗原则

- 1.合理饮食，注意休息，注意隔离。
- 2.高热时退热处理。



病历摘要

男孩，8岁，发热5天，皮疹4天。

患儿5天前受凉出现发热，体温37.8-38.2℃。无咳嗽、流涕，无呕吐及腹泻，自服板蓝根，没有明显效果。4天前开始躯干部出现红色皮疹并有水疱，略痒。病后进食正常，大、小便及睡眠均正常。既往体健，无肝病和心脏病史。上小学2年级。否认传染病患者接触史。

查体：T37.5℃，P108次/分，R24次/分，BP98/60mmHg，体重26公斤，躯干部皮肤见散在红色斑丘疹，可见水疱及部分结痂，浅表淋巴结未触及肿大，结膜无苍白，巩膜无黄染，舌面正常，双肺未闻及干湿性啰音，心界不大，心率102次/分，律齐，未闻及杂音，腹平软，无压痛，肝脾肋下未触及，移动性浊音（-），双下肢无水肿。

实验室检查：血常规：Hb127g/L，RBC4.6×10¹²/L，WBC7.8×10⁹/L，分类正常，Plt308×10⁹/L，粪常规（-），尿常规（-）。

答题要求：根据以上病例摘要，请将初步诊断、诊断依据（两个以上诊断，应分别列出各自诊断依据，未分别列出扣分）、鉴别诊断、进一步检查与治疗原则写在答题纸上。

时间：15分钟 总分22分

参考答案标准

一、初步诊断

水痘

二、诊断依据（初步诊断错误，诊断依据不得分）

1. 学龄期男孩，急性起病。
2. 发热1天出现皮疹。
3. 皮疹呈向心性分布，斑丘疹、水疱及结痂共存。
4. 血常规未见异常。

三、鉴别诊断

1. 麻疹
2. 风疹
3. 猩红热
4. 过敏性皮肤病

四、进一步检查

1. 疱疹刮片（细胞核内包涵体或病毒抗原）。
2. 病毒分离。
3. 血清学检查（IgM抗体）

五、治疗原则

1. 饮食、护理，避免皮肤抓伤，注意隔离。
2. 局部涂以阿昔洛韦乳剂或2%甲紫溶液对症治疗。
3. 首选阿昔洛韦抗病毒治疗。

第十二节 传染病



病历摘要

男性，19岁，发热、乏力、厌油腻食物3周，皮肤、巩膜黄染1周。

患者3周前打球后出现乏力、厌油腻食物、食欲减退、恶心、发热，体温最高38.6℃，服用退热药2天后体温恢复正常。有时感右上腹部不适，无畏寒、寒战，无皮肤瘙痒，无咳嗽、咳痰，1周前家人发现其皮肤和巩膜发黄，尿色加深，呈浓茶水样。发病以来睡眠稍差，大便正常，体重无明显变化。既往体健，无药物过敏史，1个月前曾在“大排档”生食海鲜。无输血史，无疫区居住、旅行史，无慢性肝病家族史。

查体：T36.8℃，P84次/分，R19次/分，BP122/84mmHg。皮肤和巩膜黄染，未见皮疹和出血点，无肝掌和蜘蛛痣。全身浅表淋巴结未触及肿大。心肺检查未见异常。腹平软，肝肋下4cm，质软，压痛(+)，脾肋下未触及，肝区叩击痛(+)，移动性浊音(—)，双下肢无水肿。

实验室检查：肝功能：ALT426U/L，AST162U/L，TBil129μmol/L，DBil94μmol/L，Alb45g/L。血常规：Hb128g/L，WBC5.4×10⁹/L，N0.67，L0.31，Plt200×10⁹/L。尿胆红素(+)，尿胆原(+)。抗HAV-IgG和抗HAV-IgM均(+)。

答题要求：根据以上病例摘要，请将初步诊断、诊断依据（两个以上诊断，应分别列出各自诊断依据，未分别列出扣分）、鉴别诊断、进一步检查与治疗原则写在答题纸上。

时间：15分钟 总分22分

参考答题标准

一、初步诊断

急性甲型黄疸型肝炎（仅答“甲型病毒性肝炎”扣分）

二、诊断依据（初步诊断错误，诊断依据不得分）

- 1.1个月前有生食海鲜史，急性病程，既往体健。
- 2.症状：有乏力、厌油腻食物、恶心伴发热，右上腹不适、尿呈浓茶水样。
- 3.查体：皮肤、巩膜黄染，肝大，肝压痛和叩击痛(+)。
- 4.实验室检查：转氨酶、总胆红素及直接胆红素升高，尿胆红素(+)，尿胆原(+)。抗HAV-IgG和抗HAV-IgM均(+)。

三、鉴别检查

- 1.其他类型病毒性肝炎（乙肝、丙肝、戊肝）
- 2.梗阻性黄疸
- 3.溶血性黄疸

四、进一步检查

- 1.网织红细胞，肾功能，水电解质。
- 2.凝血功能
- 3.乙、丙、戊型肝炎病毒免疫标志物。
- 4.腹部B超

五、治疗原则

- 1.注意休息，清淡、高热量优质蛋白饮食，避免应用肝损害药物。
- 2.保肝、降酶、退黄治疗。



病例摘要

男性，16岁，发热伴腹痛、腹泻3天。

患者3天前中午在大排档就餐，当天晚上9点出现发热，体温39℃-41℃，伴畏寒、寒战、全身不适，同时出现腹痛，呈阵发性，位于下腹和脐间，大便共10次，开始为稀便带粘液，量较多，后为脓便血，量少，伴有明显里急后重，无恶心、呕吐，自服黄连素3片/次，共服用3次，无好转。发病以来精神差，食欲下降，睡眠差，小便量少，既往体健，否认类似病发作史，否认慢性消化道疾病史。

查体：T39.8℃，P134次/分，R23次/分 BP122/80mmHg。急性热病容。眼窝稍内陷，皮肤弹性差，未见出血点和皮疹，浅表淋巴结未触及肿大，巩膜无黄染，颈软，双肺未闻及干湿性啰音，心界不大，心律133次/分，率齐，各瓣膜区未闻及杂音，腹平软，左下腹轻压痛，无肌紧张，反跳痛。肝脾肋下未触及，移动性浊音（一），肠鸣音10次/分，双下肢无水肿。神经系统检查（一）。

实验室检查：血常规：Hb 126g/L, RBC $14.6 \times 10^{12}/L$, N0.87, Plt $268 \times 10^9/L$, 粪常规：镜检 WBC45-50/HP, RBC18-20/HP。

答题要求：根据以上病例摘要，请将初步诊断、诊断依据（两个以上诊断，应分别列出各自诊断依据，未分别列出扣分）、鉴别诊断、进一步检查与治疗原则写在答题纸上。

时间：15分钟 总分22分

参考答案标准

一、初步诊断

急性细菌性痢疾

二、诊断依据（初步诊断错误、诊断依据不得分）

- 1.急性发热、腹痛、腹泻伴有明显的里急后重，大便为粘液脓血便有在外就餐史。
- 2.急性热病容，高热。眼窝内陷有脱水表现，左下腹轻压痛，肠鸣音活跃。
- 3.白细胞总数及中性粒细胞比例增高，粪便镜检大量白细胞和红细胞。

三、鉴别诊断

- 1.其它感染性腹泻
- 2.食物中毒
- 3.急性阿米巴痢疾

四、进一步检查

- 1.粪培养+药敏实验，粪找阿米巴
- 2.血气电解质、血糖等。
- 3.动脉血气分析。

五、治疗原则

- 1.选择敏感抗菌药物。
- 2.补充电解质、液体；退热、解痉止痛等。
- 3.卧床休息，限制饮食，营养支持治疗，消化道隔离至粪培养连续两次阴性。



病例摘要:

女性, 10 岁, 学生, 高热、头痛伴呕吐 5 天。

患者 5 天前无明显诱因突然高热达 39°C 以上, 感畏寒和寒战, 无咳嗽、咳痰。同时出现剧烈全头痛, 呈持续性。呕吐 3 次, 呈喷射性, 吐出食物和胆汁, 无咖啡色样物质。无上腹部不适, 无腹泻。自起病来, 精神差, 进食少, 二便正常。

既往无胃病和结核病史, 无药物过敏史。

查体: T 39.2°C , P 110 次/分, R 24 次/分, BP 120/80 mmHg。急性热病容, 神志清楚, 四肢可见皮肤散在出血点, 呈鲜红色。浅表淋巴结未触及, 巩膜无黄染, 双侧瞳孔等大等圆, 咽充血(+)扁桃体(-)。颈有抵抗, 心肺(-), 腹平软, 肝脾肋下未触及。下肢不肿。Kernig 征(+), Brudzinski 征(+), Babinski 征(-)。

实验室检查: Hb 130 g/L, WBC $15.4 \times 10^9/\text{L}$, N 90%, PLT $160 \times 10^9/\text{L}$; 尿常规(-); 粪便常规(-)。

答题要求: 根据以上病例摘要, 请将初步诊断、诊断依据 (两个以上诊断, 应分别列出各自诊断依据, 未分别列出扣分)、鉴别诊断、进一步检查与治疗原则写在答题纸上。

时间: 15 分钟 总分 22 分

参考答题标准

1.初步诊断 流行性脑脊髓膜炎(普通型)。

2.诊断依据

(1)10 岁女性, 急性病程。高热、头痛伴呕吐 5 天。5 天前无明显诱因突然高热达 39°C 以上, 感畏寒和寒战, 同时出现剧烈全头痛, 呈持续性。呕吐 3 次, 呈喷射性, 吐出食物和胆汁。

(2)查体: T 39.2°C , P 110 次/分, 急性热病容, 四肢可见皮肤散在出血点, 呈鲜红色。颈有抵抗, Kernig 征(+), Brudzinski 征(+).

(3)实验室检查: WBC $15.4 \times 10^9/\text{L}$, N 90%。

3.鉴别诊断

(1)其他细菌引起的化脓性脑膜炎 (2)结核性脑膜炎 (3)病毒性脑膜炎

4.进一步检查

(1)皮肤出血点穿刺涂片, 培养。 (2)眼底检查。

(3)无明显视乳头水肿可行腰椎穿刺, 测压力, 脑脊液外观、常规、生化、细菌学检查(涂片和培养)。 (4)血培养。 (5)头颅 CT。

5.治疗原则

(1)一般治疗: 隔离, 监护。

(2)病原学治疗: 首选青霉素。(3)对症治疗: 降温和降颅压等。



病历摘要：

38 岁，男性。因低热、腹泻 3 个月就诊，体温 37~38℃，大便每日 8~10 次，稀便，无脓血黏液，伴乏力、消瘦。患者 7 年前曾到菲律宾打工 3 年，体检：T37.6℃，慢性病容，消瘦，肛门周围有疱疹，镜检偶可见血细胞。

答题要求：根据以上病例摘要，请将初步诊断、诊断依据（两个以上诊断，应分别列出各自诊断依据，未分别列出扣分）、鉴别诊断、进一步检查与治疗原则写在答题纸上。

时间：15 分钟 总分 22 分

参考答题标准

1. 初步诊断

艾滋病。

(1)诊断依据：

有菲律宾打工史，当地为艾滋病高发区，有被感染的可能；临床表现有长期低热、慢性腹泻、消瘦及肛周疱疹，提示可能有疱疹病毒及其他病原体如隐孢子虫感染。

(2)鉴别诊断：应与结核病及其他病原的慢性腹泻及肿瘤鉴别。

(3)进一步检查：抗 HIV，包括 ELISA 法及确认试验，HIVRNA、血常规、CD4⁺淋巴细胞计数、大便检查。

2. 鉴别诊断

(1)慢性腹泻：伴乏力、低热、消瘦，应与慢性肠道炎症、肠结核、肠道肿瘤鉴别。

(2)结核病：长期低热、消瘦。

3. 进一步检查

大便常规、培养、潜血试验，以明确有否肠道感染及病原，纤维结肠镜检查明确肠道病变性质，尤其要除外肠道肿瘤。

4. 治疗

①治疗并发症；

②抗 HIV 治疗：选用 ZDV+3TC+IDV。

第十三节 其他



病历摘要

男性，66岁，背部肿痛伴发热3周。

患者3周前出现背局部皮肤硬肿、疼痛，范围逐渐增大，疼痛加剧，伴有畏寒、发热、乏力、食欲不佳。既往有糖尿病史26年，血糖控制欠佳。

查体：T39.6℃，P99次/分，R25次/分，BP142/82mmHg。体胖，神志清楚，皮肤巩膜无黄染，双肺查体无异常，心率99次/分，律齐，腹部、脊柱四肢检查未见异常。

外科情况：背部可见约5.5cm×4.4cm类圆形皮肤隆起区，暗红色，表面可见多处脓点，中央破溃流脓，触痛明显。

实验室检查：血常规：Hb119g/L，WBC18.8×10⁹/L，N0.91，Plt176×10⁹/L。尿糖（+++）。

答题要求：根据以上病例摘要，请将初步诊断、诊断依据（两个以上诊断，应分别列出各自诊断依据，未分别列出扣分）、鉴别诊断、进一步检查与治疗原则写在答题纸上。

时间：15分钟 参考答题标准 总分22分

一、初步诊断

1.背部痛 2.2型糖尿病

二、诊断依据（初步诊断错误，诊断依据不得分：未分别列出各自诊断依据，扣分）

1.背部痛：

（1）背部皮肤硬肿伴疼痛、畏寒、发热、乏力。

（2）背部类圆形皮肤隆起区，色暗红，表面可见多处脓点，中央破溃流脓，触痛明显。（3）血白细胞总数和中性粒细胞比例明显升高。

2.2型糖尿病：老年患者，有糖尿病病史，尿糖阳性。

三、鉴别诊断

1.疖或疔病 2.急性蜂窝织炎

四、进一步检查

1.血生化、血糖及尿酮体检测。

2.脓液细菌培养+药敏试验。

五、治疗原则

1.抗生素治疗。 2.控制血糖。

3.手术治疗：麻醉下行“+”或“++”行切开引流。

病历摘要

女性，37岁，左乳房红肿、疼痛5天，伴发热2天。

患者于5天前感觉左乳胀痛、疼痛，逐渐加重，左乳房外侧红肿、触痛，范围约核桃大小，未予处理，逐渐增大，疼痛加重，昨日开始发热、食欲减退。患者为初产妇，产后1个月，哺乳中，既往体健，无乳腺疾病史。

查体：T39.5℃，P91次/分，R23次/分，BP123/84mmHg。发育、营养良好，心、肺及腹部检查未见异常。乳腺检查：左乳房外侧明显红肿，边界不清，范围约4.5cm×4.5cm。触痛，波动感（-）。左乳头、皮肤未见明显破损。左腋窝可触及质韧淋巴结1枚，约1.5cm×1.5cm，轻度触痛。右乳房及右腋窝未见异常。

实验室检查：血常规：Hb124g/L，WBC15.8×10⁹/L，N0.88。

答题要求：根据以上病例摘要，请将初步诊断、诊断依据（两个以上诊断，应分别列出各自诊断依据，未分别列出扣分）、鉴别诊断、进一步检查与治疗原则写在答题纸上。



时间：15 分钟 总分 22 分

参考答题标准

一、初步诊断

急性乳腺炎

二、诊断依据（初步诊断错误，诊断依据不得分）

- 1.初产妇，哺乳期间急性起病。
- 2.左乳红肿、疼痛，伴发热等全身中毒症状。
- 3.查体：左乳红肿、触痛，左腋窝淋巴结肿大。
- 4.血白细胞计数及中性粒细胞比例均增高。

三、鉴别诊断

- 1.其他类型乳房炎症（浆细胞性乳腺炎、乳房结核）。
- 2.炎性乳腺癌 3.乳腺囊行增生症

四、进一步检查

- 1.乳腺 B 超。
- 2.必要时行诊断性穿刺

五、治疗原则

- 1.应用抗菌药物抗感染治疗。
- 2.洗净患侧乳汁，防止淤积。
- 3.局部热敷
- 4.若脓肿形成：
 - (1) 脓肿切开引流，脓液细菌培养与药物敏感试验。
 - (2) 停止哺乳，药物退乳（服用乙烯雌酚或溴隐停）。



病历摘要

女性，45岁，右侧乳房包块2年。

患者2年前发现右乳房内有一包块，约蚕豆大小，无疼痛，未就诊。2年来肿块逐渐增大，偶有针刺样疼痛，无发热。发病以来饮食正常，大小便及睡眠均正常，体重无下降。既往体健，月经正常，无烟酒嗜好。16年来正常分娩一子，未哺乳，姐姐去年因乳腺癌而死。

查体：T36.5℃，P77次/分，R18次/分，BP128/80mmHg。皮肤、巩膜无黄染，双侧颈部及锁骨上淋巴结未触及肿大，双肺未闻及干湿性啰音，心界不大，心率75次/分，律齐。腹平软，无压痛，肝脏肋下未触及。左乳外上象限触及4cm×3.8cm质硬肿块，边界不清，与表面皮肤轻度粘连，左侧腋窝可扪及4枚肿大、质硬的淋巴结，最大者约1.5cm×1.5cm，无融合，可推动。右乳及右侧腋窝未扪及肿物。

实验室检查：血常规：Hb123g/L，WBC6.9×10⁹/L，N0.66，Plt172×10⁹/L。粪常规、尿常规均未见异常。

答题要求：根据以上病例摘要，请将初步诊断、诊断依据（两个以上诊断，应分别列出各自诊断依据，未分别列出扣分）、鉴别诊断、进一步检查与治疗原则写在答题纸上。

时间：15分钟 总分22分

参考答案标准

一、初步诊断

左乳腺癌

二、诊断依据（初步诊断错误，诊断依据不得分）

- 1.中年女性，左乳肿块，逐渐增大。乳腺癌家族史。
- 2.左乳质硬肿块，边界不清，与皮肤粘连。
- 3.左侧腋窝可扪及肿大、质硬的淋巴结。

三、鉴别诊断

- 1.乳房纤维腺瘤
- 2.乳腺囊性增生症
- 3.乳腺炎
- 4.乳房肉瘤或乳管内乳头状瘤

四、进一步检查

- 1.乳房X线片（钼靶）或B超检查
- 2.针吸细胞学检查或空芯针穿刺活检。
- 3.胸部X线片。
- 4.腹部B超。

五、治疗原则

- 1.手术治疗（左乳腺癌根治术或改良根治术）。
- 2.化疗
- 3.放疗
- 4.酌情应用内分泌治疗。
- 5.其他辅助治疗：免疫治疗、靶向治疗等。



[病例摘要]

男性，68岁，昏迷1小时

1小时前晨起其儿子发现患者叫不醒，未见呕吐，房间有一煤火炉，患者一人单住，昨晚还一切正常，仅常规服用降压药物，未用其他药物，未见异常药瓶。既往有高血压病史5年，无肝、肾和糖尿病史，无药物过敏史。

查体：T36.8℃，P98次/分，R24次/分，Bp160/90mmHg，昏迷，呼之不应，皮肤粘膜无出血点，浅表淋巴未触及，巩膜无黄染，瞳孔等大，直径3mm，对光反射灵敏，口唇樱桃红色，颈软，无抵抗，甲状腺(-)，心界不大，心率98次/分，律齐，无杂音，肺叩清，无罗音，腹平软，肝脾未触及，克氏征(-)，布氏征(-)，双巴氏征(+)，四肢肌力对称。

化验：血Hb130g/L，WBC 6.8×10^9 /L，N68%，L28%，M4%，尿常规(-)，ALT:38IU/L，TP:68g/L，Alb:38g/L，TBIL:18umol/L，DBIL:4umol/L，Scr:98umol/L，BUN:6mmol/L，血K⁺:4.0mmol/L，Na⁺:140mmol/L，Cl⁻:98mmol/L

答题要求：根据以上病例摘要，请将初步诊断、诊断依据（两个以上诊断，应分别列出各自诊断依据，未分别列出扣分）、鉴别诊断、进一步检查与治疗原则写在答题纸上。

时间：15分钟 总分22分

参考答案标准

一、诊断及诊断依据

(一)诊断

- 1.急性一氧化碳中毒
- 2.高血压病Ⅰ期（1级，中危组）

(二)诊断依据

1.急性一氧化碳中毒患者突然昏迷，查体，见口唇樱桃红色，无肝、肾和糖尿病病史及服用安眠药等情况，房间内有一煤火炉，有一氧化碳中毒来源，无其他中毒证据

2.高血压病Ⅰ期（1级，中危组） 血压高于正常，而未发现引起血压增高的其他原因，未见脏器损害的客观证据

二、鉴别诊断

- 1.脑血管病
- 2.其他急性中毒：安眠药等中毒
- 3.全身性疾病致昏迷：肝昏迷，尿毒症昏迷，糖尿病酮症酸中毒昏迷

三、进一步检查

- 1.碳氧血红蛋白定性和定量试验
- 2.血气分析
- 3.脑CT

四、治疗原则

- 1.吸氧，有条件高压氧治疗
- 2.防治脑水肿、改善脑组织代谢
- 3.对症治疗：保证气道通畅，防止误吸，预防感染
- 4.防治并发症和预防迟发性神经病变



病历摘要

女性，58岁，被发现意识不清5小时。

患者5小时前在菜园被家人发现神志恍惚，伴呕吐，呕吐物为胃内容物，有淡淡大蒜味，全身大汗。逐渐出现神志不清，送往医院过程中出现大小便失禁。菜园内刚刚喷洒过农药，既往健康，无药物过敏史。家族史无特殊。

查体：T36.8℃，P54次/分，R32次/分，BP124/85mmHg。浅昏迷。皮肤潮湿，流涎，可见全身肌肉颤动。巩膜无黄染，左侧瞳孔2.0mm，右侧瞳孔2.1mm，对光反射迟钝。颈部无抵抗，双肺叩诊呈清音，听诊可闻及散在湿性啰音。心界不大，心率56次/分，律齐，各瓣膜听诊区未闻及杂音，腹部平软，肝脾肋下未触及。双下肢无水肿。病理反射未引出。

实验室检查：血常规：Hb145g/L，WBC 7.8×10^9 /L，N0.65，L0.27，M0.03，Plt 156×10^9 /L。

答题要求：根据以上病例摘要，请将初步诊断、诊断依据（两个以上诊断，应分别列出各自诊断依据，未分别列出扣分）、鉴别诊断、进一步检查与治疗原则写在答题纸上。

时间：15分钟 总分22分

参考答题标准

一、初步诊断

急性有机磷杀虫药中毒（答“农药中毒”扣分）

二、诊断依据（初步诊断错误，诊断依据不得分）

- 1.中年男性，既往体健，突发意识障碍。农药接触史，呕吐物有大蒜味。
- 2.皮肤潮湿，流涎，呕吐，大小便失禁，双肺可闻及湿性啰音，心率减慢，双侧瞳孔缩小。
- 3.全身肌肉颤动。

三、鉴别诊断

- 1.其他急性中毒。（如其他农药、镇静剂等）
- 2.急性中枢神经系统疾病（如急性脑血管疾病、脑炎）。
- 3.全身性疾病所致昏迷（如肝性脑病、尿毒症、糖尿病酮症酸中毒、低血糖）。

四、进一步检查

- 1.全血胆碱酯酶活性测定。
- 2.血、排泄物及呕吐物毒物鉴定。
- 3.肝、肾功能，血氨，血糖，血电解质检查。动脉血气分析。
- 4.心电图，胸部X线片，必要时头颅CT。

五、治疗原则

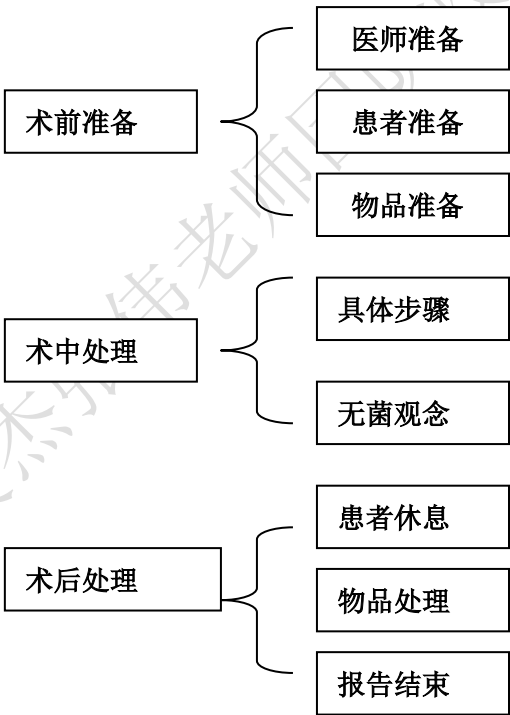
- 1.清洗皮肤更换干净衣服，保护气道后反复洗胃，导泻，迅速清除毒物。
- 2.应用抗胆碱药阿托品。
- 3.应用胆碱酯酶复活药氯解磷定或碘解磷定或双复磷。
- 4.保持呼吸道通畅，氧疗，必要时机械通气。



第二站 体格检查与基本技能操作

第二考站 基本操作技能

操作通用公式



得分核心处

- 一、操作前准备：
- 医师准备（戴口罩、帽子、洗手-口述即可）
 - 患者准备（知情同意-告知患者及家属操作目的，取得患者配合）
 - 物品准备（操作所需器械，一切可以在术中可以用到的器械，都要说一下，少一个



一般扣 0.2 分，但是所准备的物品，在具体操作中必须要用。)

二、术中步骤:

检查-操作步骤—“最关键的是无菌观念”(具体步骤不能错，如果步骤错了，无菌观念就有问题了。例如是先消毒?还是先铺洞巾?还是先局麻?)

(全过程任何步骤违反无菌操作原则，一处扣 2 分)

三、结束报告:

- 告知患者回去休息，如有问题请告诉我们或护士。(把衣服整理好，把被子盖起来。)
- 物品处理(一次性使用过的物品，扔掉。把可复用的物品先清洁、后浸泡消毒。把穿刺出来的物品，送检)
- 报告考官(老师)操作结束

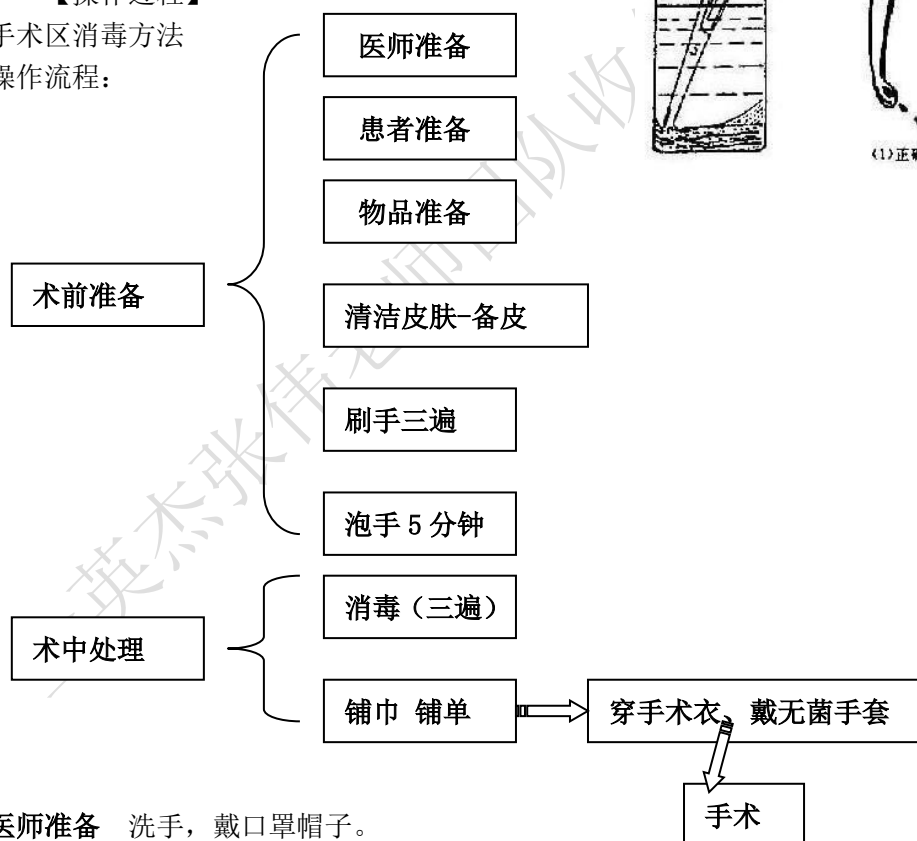
一、手术区消毒、铺巾

【目的】

消灭拟作切口处及其周围皮肤上的细菌。

【操作过程】

手术区消毒方法
操作流程:



医师准备 洗手，戴口罩帽子。

物品准备 消毒剂、卵圆钳、棉球或小纱布块

患者准备 术前知情同意，充分暴露消毒部位。

清洁皮肤-备皮 如皮肤上有较多油脂或胶布粘贴的残迹，可先用汽油或松节油拭去。如果消毒区域有毛发的，提前剔除。



刷手、泡手 机械刷手三遍，流水冲尽。（详见下章）70%酒精浸泡 5 分钟。

消毒 术者洗手后用 2.5%碘酊涂擦皮肤 3 遍，待干后用 75%酒精消毒脱碘两遍，将碘酊擦净，也可用 0.5%的碘伏溶液涂擦两遍消毒

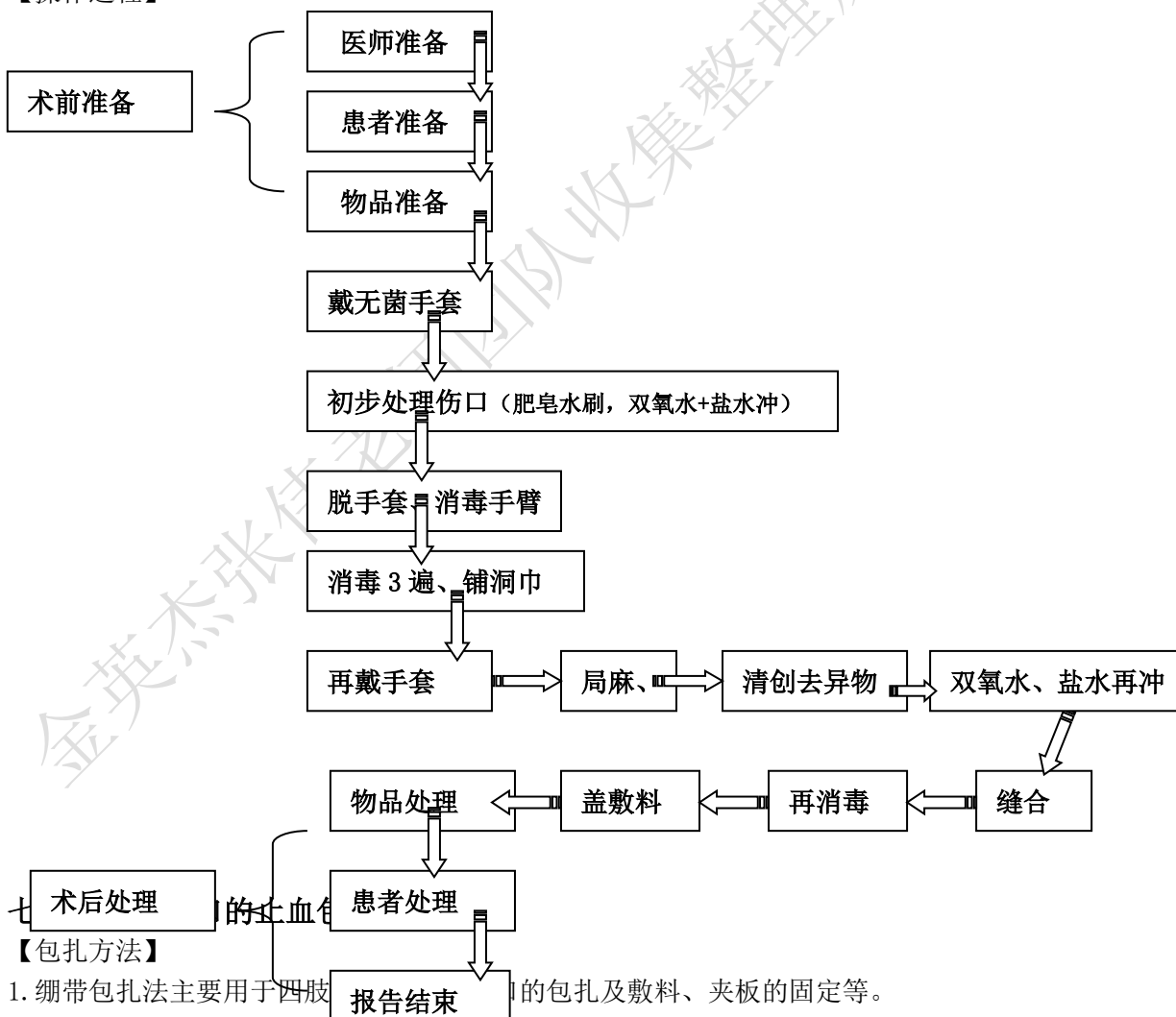
第 1 遍消毒消毒皮肤应由手术区中心向四周涂擦。消毒范围要包括手术切口周围 15 cm 的区域。如手术有延长切口的可能，则应事先相应扩大皮肤消毒范围。如为感染伤口、或为肛门区手术，则应从手术区的外周涂向中央处。已经接触污染部位的药液纱布不应再返回涂擦清洁处。卵圆钳的尖部始终朝下！

第 2、3 遍消毒第 2、3 遍都不能超出上一遍的范围。消毒完毕腹部手术时，第 3 遍消毒完毕，翻过卵圆钳用棉球的另一侧将肚脐内的消毒液沾干。换消毒液（碘伏或 0.1%苯托溴铵）消毒会阴部。用消毒液擦手一次。

以腹部手术为例，消毒范围至少要求上至乳头线，下至大腿上、中 1/3 交界处 1/3，两侧至腋中线。先将消毒液倒入肚脐少许，用卵圆钳夹持浸有消毒剂（2%~3%碘酊）的棉球或小纱布块，由腹部中心区开始涂擦，绕过肚脐；涂擦时不留空隙。

六、清创术

【操作过程】



【包扎方法】

1. 绷带包扎法主要用于四肢的包扎及敷料、夹板的固定等。

①环形包扎法——主要用于腕部和颈部。

②8 字形包扎法——用于关节附近的包扎。



③螺旋形包扎法——主要用于上肢和大腿。

④人字形包扎法——多用于前臂和小腿等。

2. 三角巾包扎法依据伤口不同部位，采用不同的三角巾包扎方法，常见的有：

(1)头顶部伤口采用帽式包扎法，将三角巾底边折叠约 3 cm 宽，底边正中放在眉间上部，顶尖拉向枕部，底边经耳上向后在枕部交叉并压住顶角，再经耳上绕到额部拉紧打结，顶角向上反折至底边内或用别针固定。

(2)头顶、面部或枕部伤口将三角巾顶角打结放在额前，底边中点打结放在枕部，底边两角拉紧包住下颌，再绕至枕骨结节下方打结，称为“风帽式包扎法”。

(3)颜面部较大范围的伤口采用面具式包扎法，将三角巾顶角打结，放在下颌处，上提底边罩住头面，拉紧两底角至后枕部交叉，再绕至前额部打结，包扎好后根据伤情在眼、鼻、口处剪洞。

(4)头、眼、耳处外伤采用头眼包扎法。三角巾底边打结放在鼻梁上，两底角拉向耳后下，枕后交叉后绕至前额打结，反折顶角向上固定。

(5)一侧眼球受伤采用单眼包扎法。将三角巾折叠成 4 指宽的带形，将带子的上 1 / 3 盖住伤眼，下 2 / 3 从耳下至枕部，再经健侧耳上至前额，压住另一端，最后绕经伤耳上，枕部至健侧耳上打结。

(6)双眼损伤采用双眼包扎法。先将带子中部压住一眼，下端从耳后到枕部，经对侧耳上至前额，压住上端，反折上端斜向下压住另一眼，再绕至耳后、枕部，至对侧耳上打结。

(7)下颌、耳部、前额或颞部伤口采用下颌带式包扎法。将带巾经双耳或颞部向上，长端绕顶后在颞部与短端交叉，将两端环绕头部，在对侧颞部打结。

(8)肩部伤口可用肩部三角巾包扎法、燕尾式包扎法或衣袖肩部包扎法包扎。

(9)前臂悬吊带：前臂大悬吊带适用于前臂外伤或骨折。方法：将三角巾平展于胸前，顶角与伤肢肘关节平行，屈曲伤肢，提起三角巾下端，两端在颈后打结，顶尖向胸前外折，用别针固定。前臂小悬吊带适用于锁骨、肱骨骨折、肩关节损伤和上臂伤，方法：将三角巾叠成带状，中央放在伤侧前臂的下 1 / 3，两端在颈后打结，将前臂悬吊于胸前。

(10)四肢肢体包扎法：将三角巾折叠成适当宽度的带状，在伤口部环绕肢体包扎。

(11)手(足)部三角巾包扎法：将手或足放在三角巾上，与底边垂直，反折三角巾顶角至手或足背，底边缠绕打结。

3. 四头带包扎法主要用于鼻部、下颌、前额及后头部的创伤。

4. 毛巾、被单、衣服包扎操作过程同前。

【注意事项】

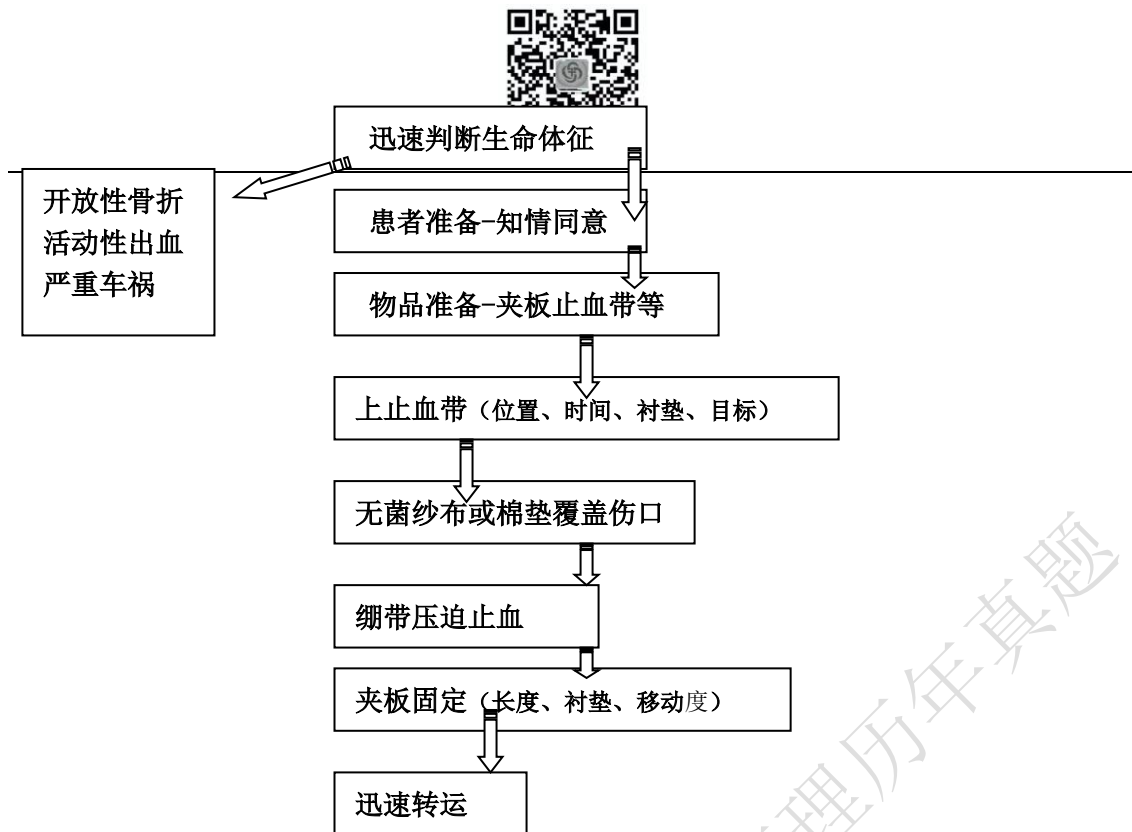
1. 迅速暴露伤口并检查，采取急救措施。

2. 有条件者应对伤口妥善处理，如清除伤口周围油污，局部消毒等。

3. 使用止血带必须包在伤口的近心端；局部给予包布或单衣保护皮肤；在上止血带前应抬高患肢 2~3 分钟，以增加静脉血向心回流；必须注明每一次上止血带的时间，并每隔 45~60 分钟放松止血带一次，每次放松止血带的时间为 1~2 分钟，松开止血带之前应用手压迫动脉干近端；绑止血带松紧要适宜，以出血停止、远端摸不到脉搏搏动为好。

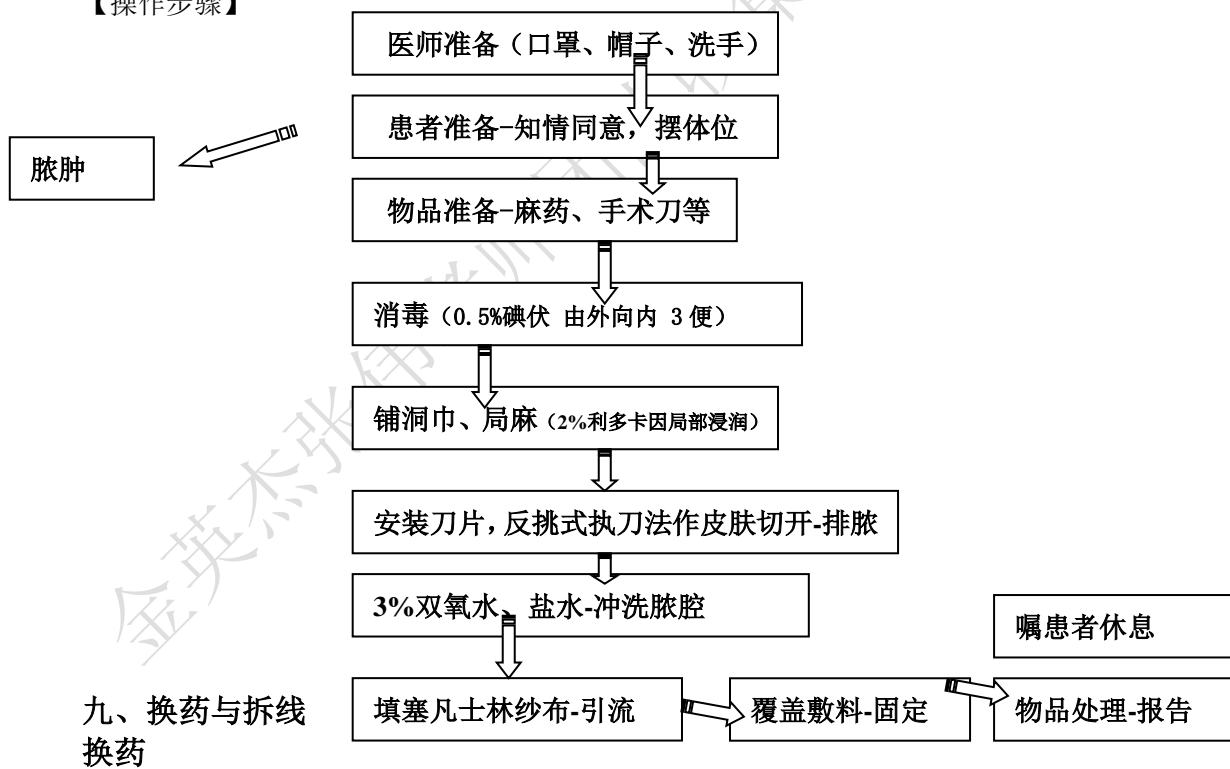
4. 包扎材料尤其是直接覆盖伤口的纱布应严格无菌，没有无菌敷料则尽量应用相对清洁的材料，如干净的毛巾，布类等。

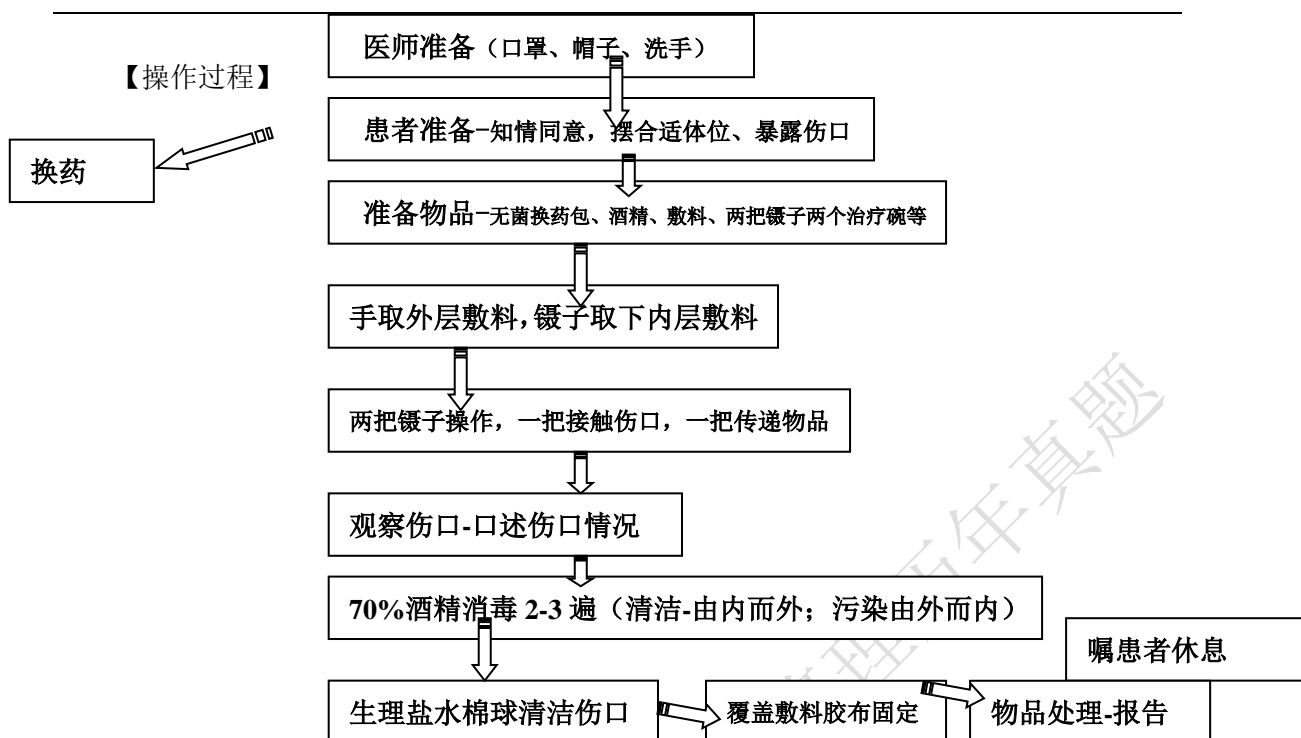
5. 包扎不能过紧或过松，打结或固定的部位应在肢体的外侧面或前面。



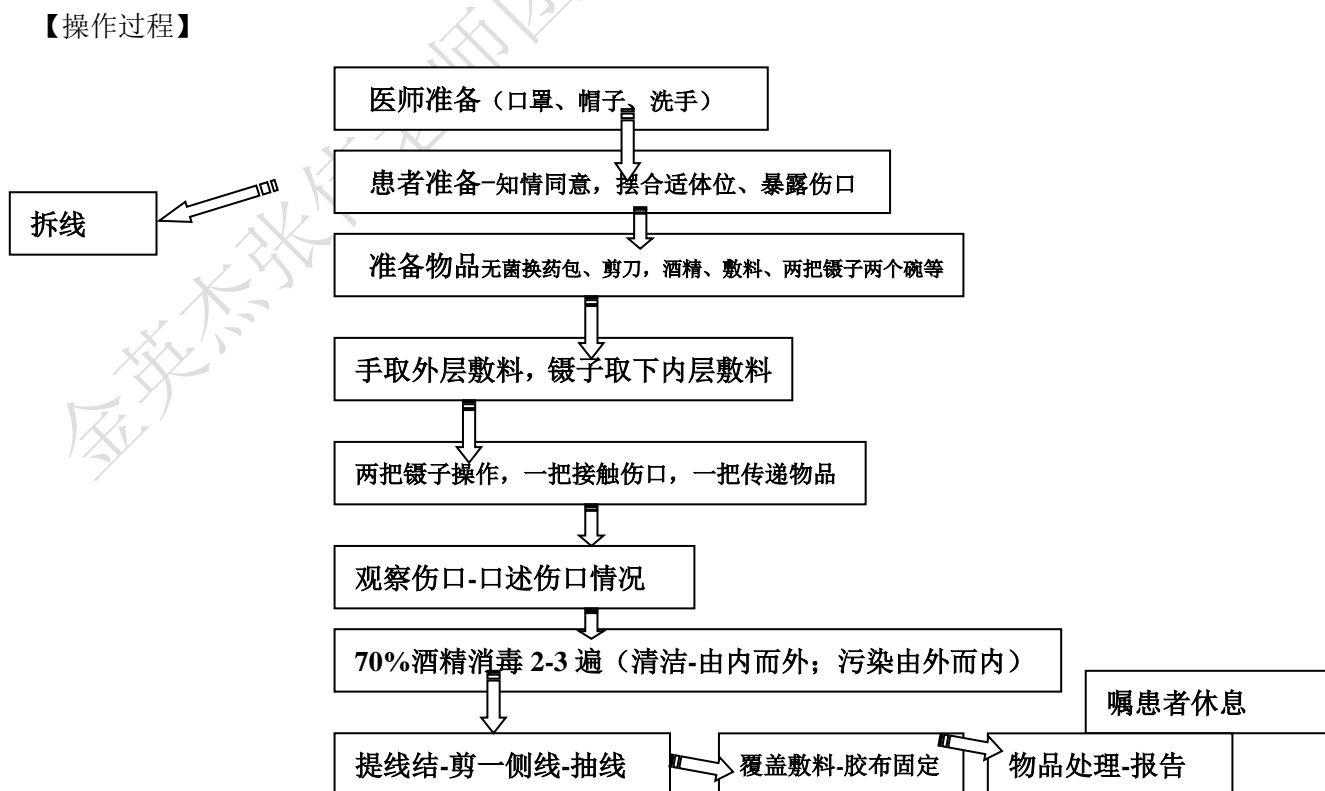
八、脓肿切开术

【操作步骤】





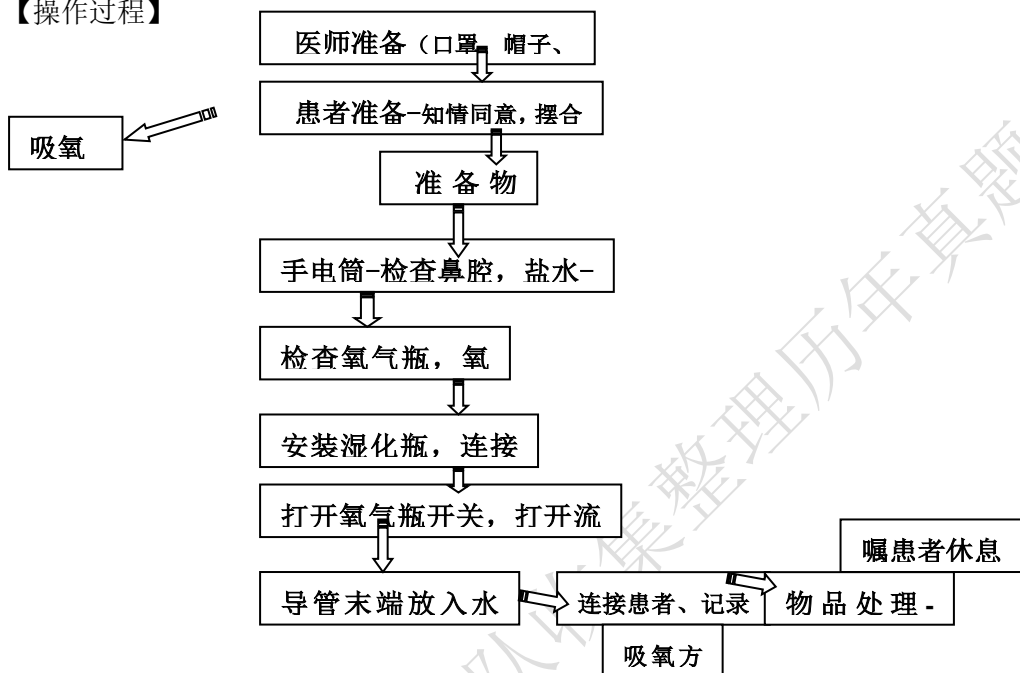
拆线



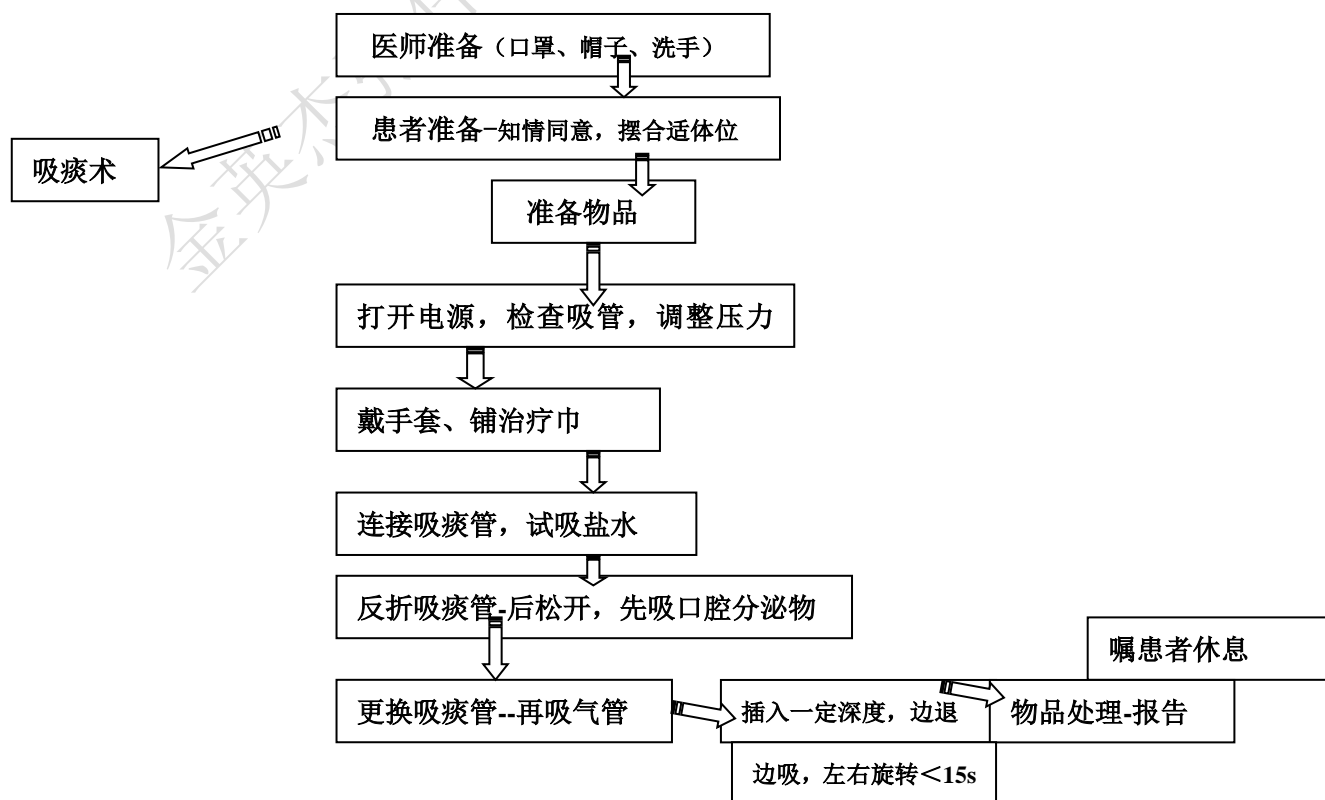


十、吸氧术

【操作过程】



十一、吸痰术





医师准备：戴好帽子、口罩，洗手。

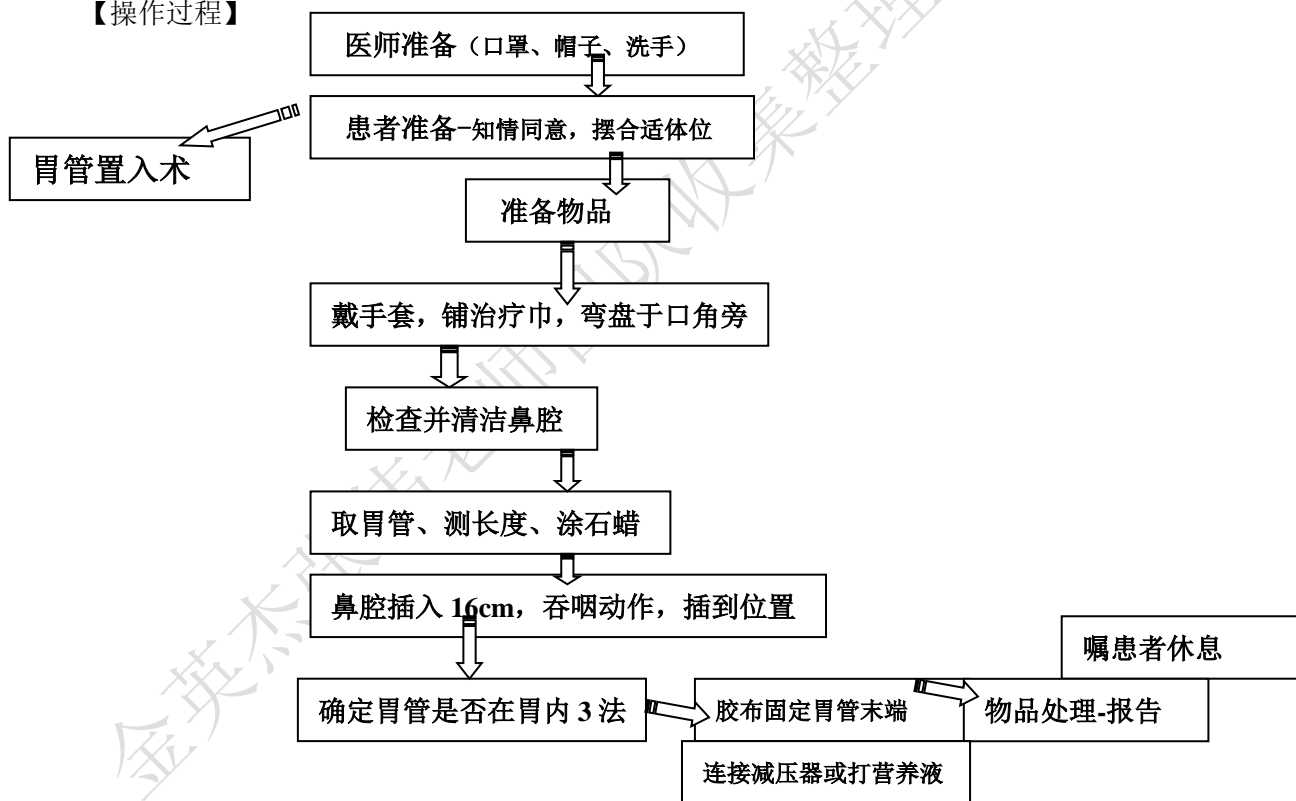
知情同意：向患者解释吸痰目的，令患者取舒适卧位（半卧位、仰卧位）。

物品准备：电动吸引器 1 架、治疗盘、无菌持物钳、有盖罐 2 只（或用一次性吸痰管）、镊子、弯盘、纱布，备压舌板、开口器、拉舌器、电插板等。

要领：吸痰时动作要轻柔，从深部向上提拉，**左右旋转**，如此反复直到吸净再吸再吸引时**应换管**，每次抽吸时间<15 秒，一次吸引未吸净，间隔 3~5 分钟再吸。术后处理清洁患者面部，取下治疗巾，询问患者感受，做好心理护理，注意生命体征和痰液情况。操作完毕，关上吸引器开关，并将吸痰玻璃接管插入盛有消毒液的容器中浸泡。

十二、胃管置入术

【操作过程】



医师准备：戴口罩，戴手套，洗手。

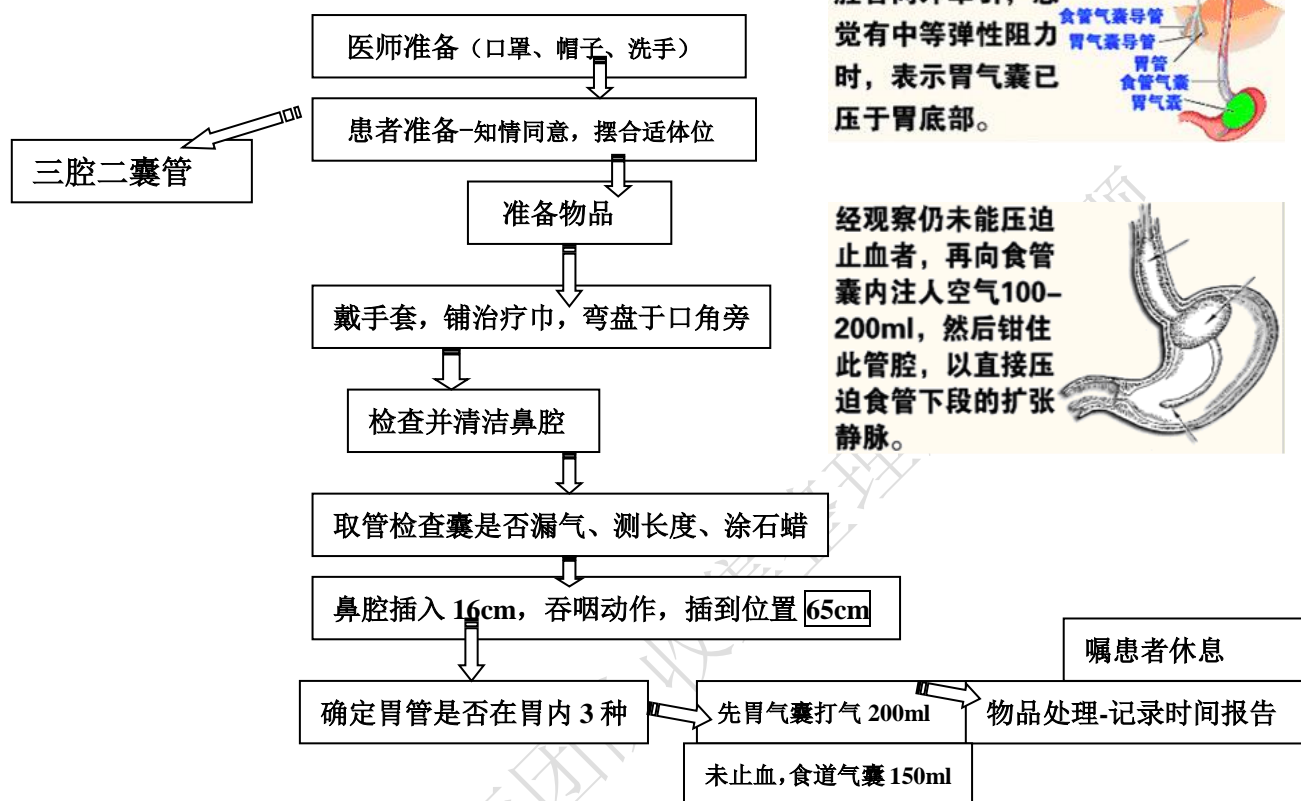
物品准备：备消毒胃管、弯盘、钳子或镊子、20ml 注射器、纱布、治疗巾、石蜡油、棉签、胶布、夹子及听诊器。

要领：缓慢插入到咽喉部（14~16 cm），嘱患者作吞咽动作，当患者吞咽时顺势将胃管向前推进，直至预定长度。初步固定胃管，检查胃管是否盘曲在口中确定位置①抽取胃液法；②听气过水声法；③胃管末端置于盛水的治疗碗内，无气泡逸出术后处理



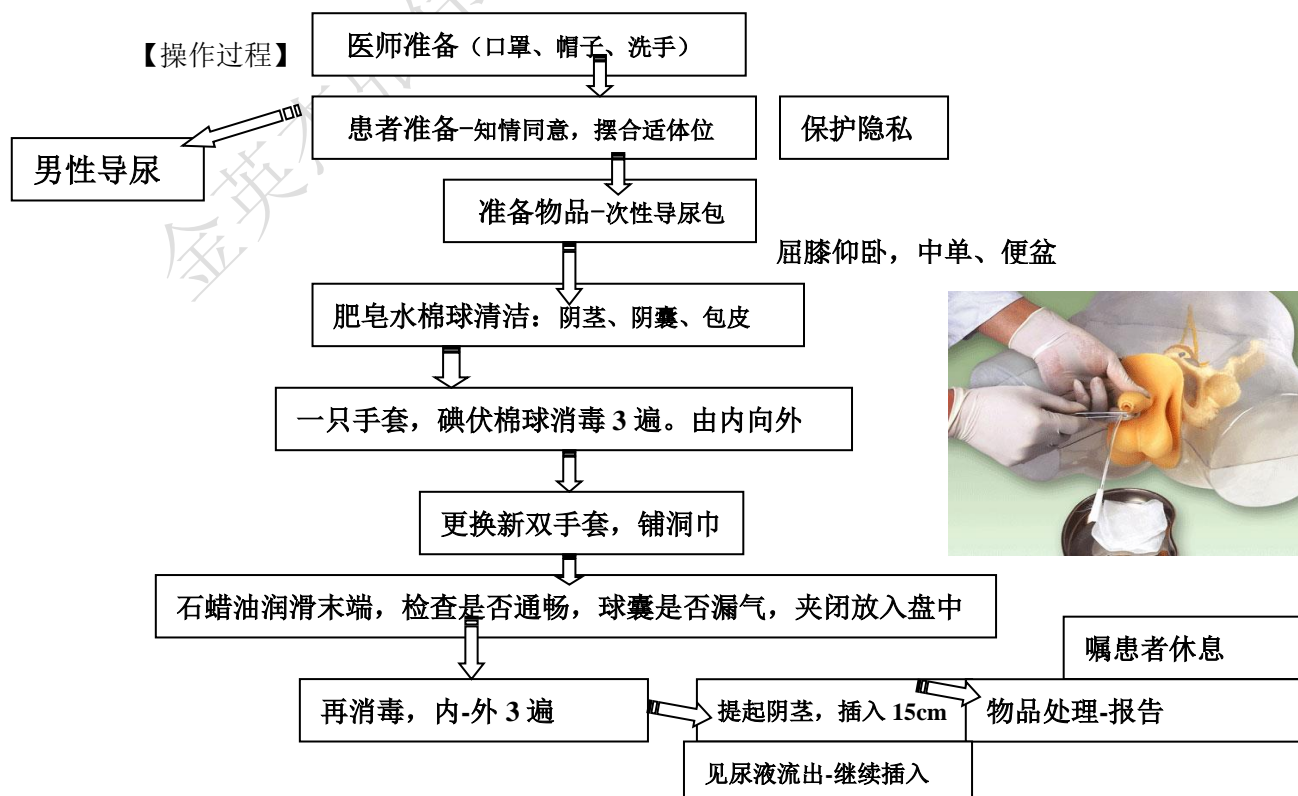
十三、三腔二囊管止血法

【操作过程】



十四、导尿术

【操作过程】

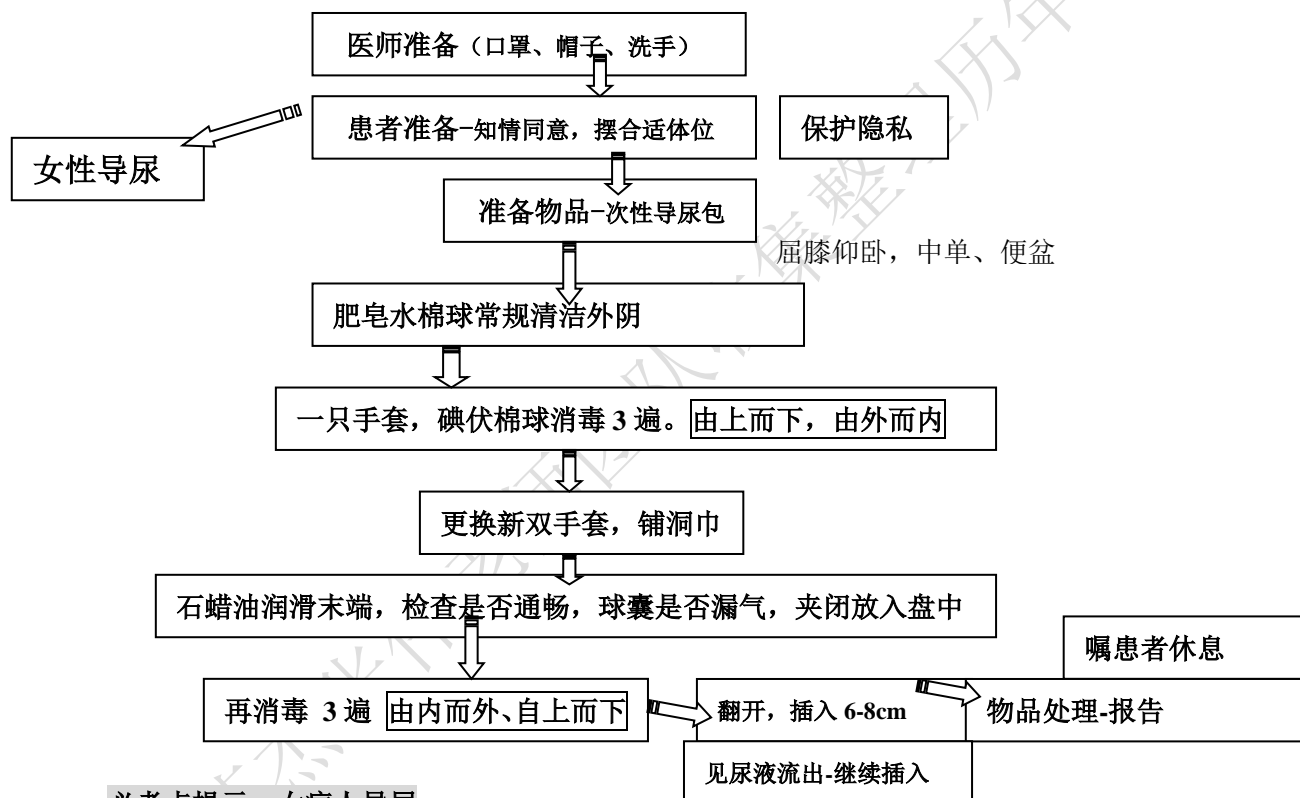




必考点提示:

1. 插入导尿管见到尿液流出后, 此时如果是普通尿管-缓慢退出至无尿液流出时, 再插入约 2cm, 用胶布固定导尿管于阴茎及周围皮肤上。

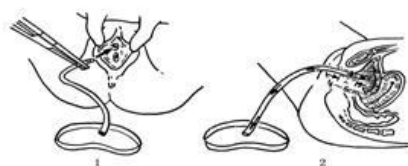
2. 此时如果是球囊导尿管-Folly 再插入导尿管 7~10cm (保证球囊完整进入膀胱)。经导尿管测管注入生理盐水 15~20ml 于球囊内, 缓慢向外牵引导尿管至遇到阻力时为止, 导尿管末端接引流袋。



必考点提示: 女病人导尿

第一遍: 自上而下、由外及内消毒, 先阴阜、两侧大小阴唇、尿道外口, 最后肛门部。

第二遍: 由内而外、自上而下消毒尿道口和小阴唇。



Folly 导尿管: 见尿液流出, 再插入导尿管 7~10cm (保证球囊完整进入膀胱)。

普通导尿管: 见尿液流出, 缓慢退出至无尿液流出时, 再插入约 2cm。用胶布固定导尿管于

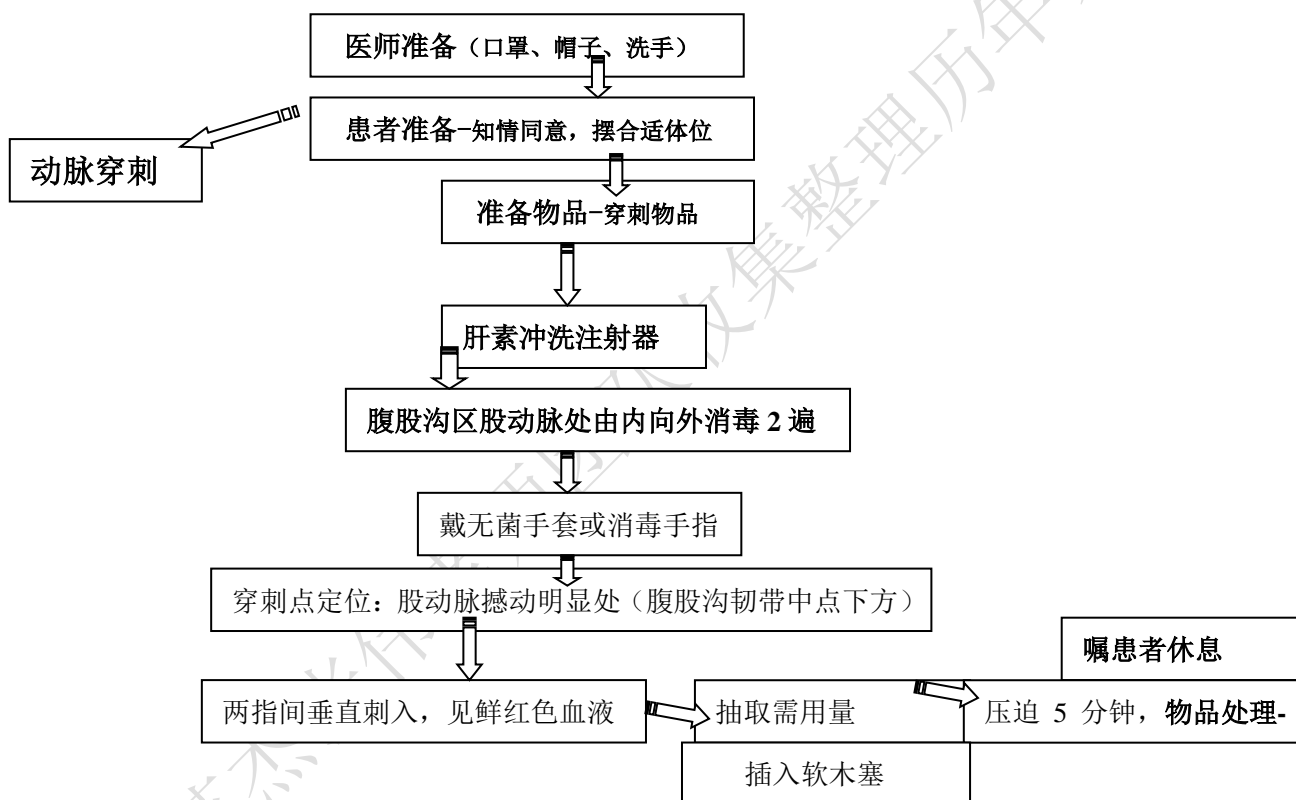


周围皮肤上。

十五、动、静脉穿刺术

(一) 动脉穿刺术

【操作过程】



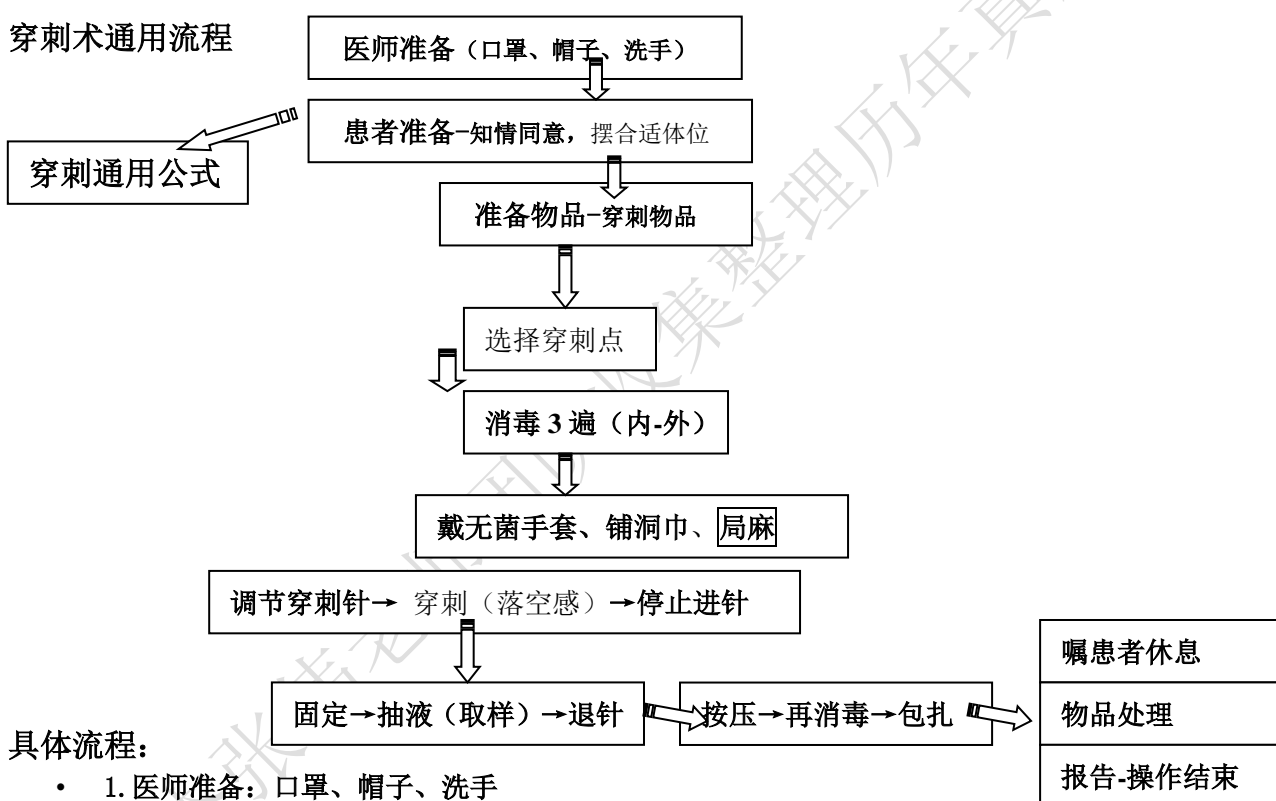
准备物品：清洁盘、小切开包，穿刺针，导引到丝，及动脉留置装置，0.4%枸橼酸钠生理盐水或肝素生理盐水冲洗液。

【注意事项】

1. 必须严格无菌操作，以防感染。
2. 如抽出暗黑色血液表示误入静脉，应立即拔出，压迫穿刺点 3~5 分钟。
3. 一次穿刺失败，切勿反复穿刺，以防损伤血管。
4. 穿刺后妥善压迫止血，防止局部血栓形成。
5. 动脉穿刺注射器中要放肝素生理盐水冲洗，以防止凝血而阻塞注射器。
6. 股动脉穿刺送血气分析要把针尖扎到皮塞，封闭以免动脉血被氧化，影响测定结果。



穿刺术通用流程



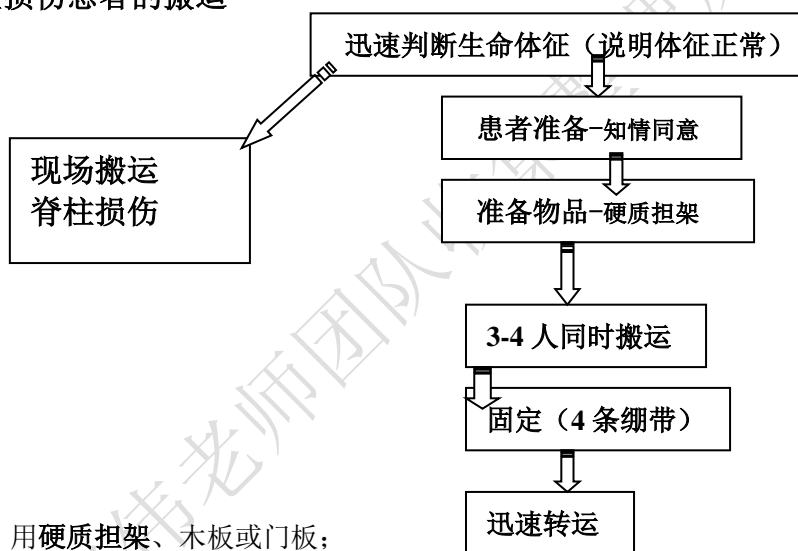
- 1. 医师准备：口罩、帽子、洗手
- 2. 患者准备：知情同意。取得配合。
- 3. 准备物品：一次性 XX 穿刺包，消毒物品，麻醉 2%利多卡因，胶带、血压计。等
- 4. 摆合适体位（各个穿刺不一）
- 5. 选择穿刺点（各个穿刺不一）
- 6. 打开一次性无菌穿刺包（无菌的方式打开）
- 7. 消毒：0.5 碘伏（2.5 的碘酒，但是要 70%酒精脱碘 2 遍）以穿刺点为中心，由内而外 15cm，消毒 3 遍。）
- 8. 戴无菌手套（如果是骨穿和腰穿，需先穿手术衣）
- 9. 铺无菌洞巾
- 10. 局麻（2%的利多卡因，先打一皮丘，由外向内逐层麻醉，边打边回抽，一直麻醉到壁层-腹膜-胸膜-骨膜）
- 11. 检查及调节穿刺针（有针芯-放入针芯，如果是软管-夹闭）



- 12. 穿刺（左手固定穿刺点皮肤，右手携穿刺针垂直（只有腹穿例外）进针，当有“突破感”或“落空感”时停止进针）阻力消失。
- 13. 固定针柄（护士或助手用止血钳固定）
- 14. 抽液（先连接无菌注射器，后打开软管或取下针芯-抽取液体-夹闭软管（腰穿骨穿例外））
- 15. 退针（有针芯-还纳针芯，软管-夹闭，左手固定，右手缓慢腿针）
- 16. 局部按压 5 分钟。
- 17. 再消毒（70%的酒精再消毒一次）
- 18. 纱布包扎
- 19. 物品处理（取物送检、一次性物品丢弃、可复用的器械-清洗、消毒浸泡——也就是说从哪拿放回哪里去）
- 20. 患者-回去休息。（衣物，被子整理好）
- 21. 报告考官：操作结束！（等待提问？）

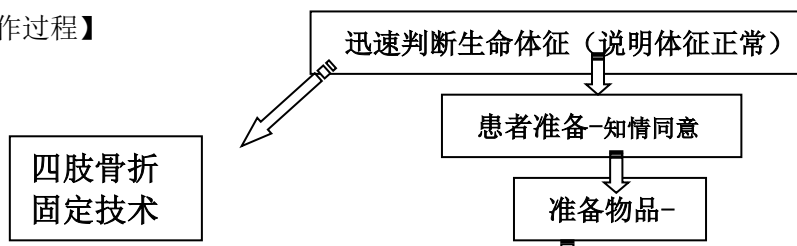
二十、脊柱损伤患者的搬运

【操作过程】



1. 准备工作：用**硬质担架**、木板或门板；
2. 搬运：正确摆放伤员搬运体位，木板或担架放在伤员一侧整体搬动伤员 2~3 人同时用手平抬伤员头颈、躯干及下肢，使伤员成**一整体平直托至担架上**。注意不要使躯干扭转，特别注意勿使伤者呈屈曲体位时搬运，**禁止搂抱或一人抬头，一人抬足的方法**。
3. 固定伤员：**在伤处垫一薄枕**，使此脊柱稍向上突，然后用几条带子把伤员固定在木板或硬质担架上，使伤员不能左右转动、移动。一般使用 4 条带子：**胸、肱骨水平，前臂腰水平，大腿水平，小腿水平**，各一条带子将伤者绑在硬质担架上。
4. 对颈椎损伤的伤员：**要有专人托扶头部**，沿纵轴向上略加牵引，使头、颈随躯干一同滚动，或由伤员自己双手托住头部，缓慢搬移。躺到木板上后，用砂袋或折好的衣物放在颈两侧加以固定。

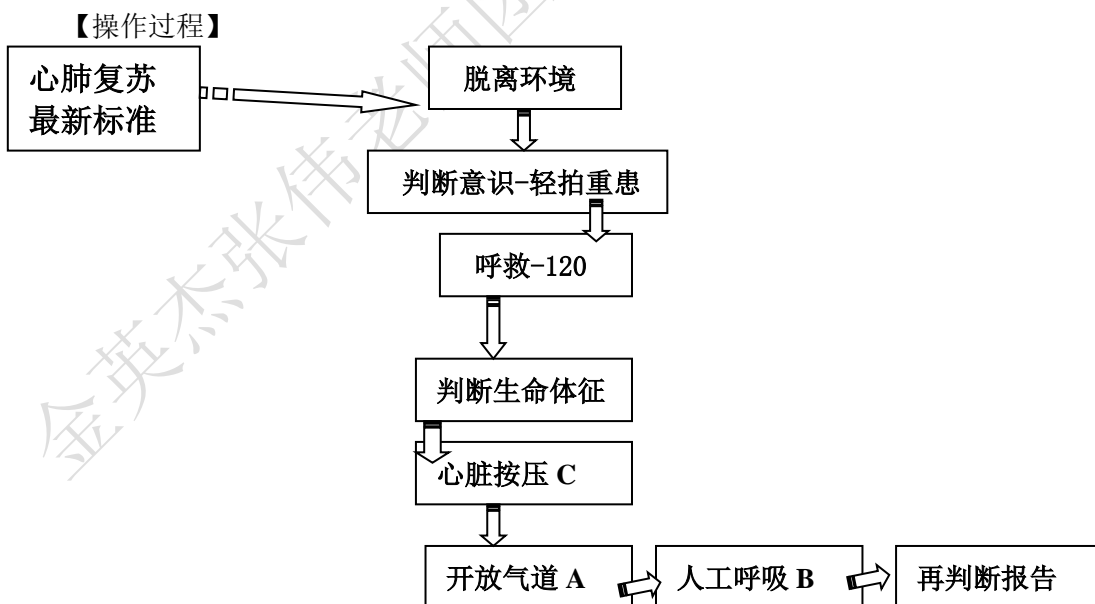
【操作过程】





必考点总结：

1. 准备物品：夹板，纱布，盐水，双氧水，绷带、70%酒精、肥皂水等。
2. 若有活动性出血：上止血带。
3. 伤口处理：纱布遮盖伤口，肥皂水清洁伤口周围污染的皮肤（松节油去除油污），后用 70% 酒精消毒皮肤 3 遍，用生理盐水和双氧水冲洗数次。加压包扎。
4. 夹板固定：夹板长度超多上下两个关节，放之前一定要放衬垫，松紧度以绷带上下可移动 1cm 为宜。
5. 密切观察，四肢末端血运。



判断心跳、呼吸：采取“一看”：看形态、面色、瞳孔；“二摸”：颈动脉搏动、摸股动脉；“三听”：听心音。



金英杰张伟老师团队收集整理历年真题